[UCI]I804:24011-200000264869
조선대학교
CHOSUN UNIVERSITY

2015년 2월

석사학위논문

파노라마 방사선사진을 이용한 아래턱뼈 앞니관의 평가

조선대학교 대학원

치의학과

김 태 훈

조선대학교
CHOSUN UNIVERSITY

파노라마 방사선사진을 이용한 아래턱뼈 앞니관의 평가

Assessment of the mandibular incisive canal using panoramic radiography

2015년 2월 25일

조선대학교 대학원

치의학과

김 태 훈

Collection @ chosun

조선대학교
CHOSUN UNIVERSITY

파노라마 방사선사진을 이용한 아래턱뼈 앞니관의 평가

지도교수 김 홍 중

이 논문을 치의학 석사학위신청 논문으로 제출함

2014년 10월

조선대학교 대학원

치의학과

김 태 훈

Collection @ chosun

조선대학교
CHOSUN UNIVERSITY

김태훈의 석사학위 논문을 인준함

위원장 조선대학교 교 수 국 중 기 인

위 원 조선대학교 교 수 유 선 경 인

위 원 조선대학교 교 수 김 홍 중 인

2014년 11월

조선대학교 대학원

Collection @ chosun

조선대학교
CHOSUN UNIVERSITY

목 차

ABSTRACT iv

I. 서론 1

II. 재료 및 방법 2

III. 결과 4

IV. 고찰 7

V. 결론 9

참고문헌 10

Collection @ chosun

조선대학교
CHOSUN UNIVERSITY

표 목 차

Table 1. Origin and end points of the mandibular incisive canal according to the tooth level 5

Table 2. Diameter and location of the mandibular incisive canal based on gender 6

Collection @ chosun

조선대학교
CHOSUN UNIVERSITY

도 목 차

Fig. 1. Diagram showing the parameters of the mandibular incisive canal 3

Fig. 2. Views on panoramic radiographs of the patients 4

Fig. 3. Panoramic radiographs show the shortest (A) and the longest (B) mandibular incisive canal 5

Collection @ chosun

조선대학교
CHOSUN UNIVERSITY

ABSTRACT

Assessment of the mandibular incisive canal using panoramic radiography

Kim, Tae-Hoon
Advisor: Prof. Kim, Heung-Joong, Ph.D.
Department of Dentistry,
Graduate School of Chosun University

Panoramic radiography is primary and easily used in the dental treatment for preoperative evaluation of the various anatomical structures. The mandibular incisive canal is a continuation of the mandibular canal anterior to the mental foramen and considerable structure for surgical procedures in the interforaminal region of the mandible. Therefore, the aim of this study was to assess the visibility and anatomical morphology of the mandibular incisive canal using panoramic radiography.

Panoramic radiographs were obtained from 60 patients (30 males, 30 females; mean age 49.5 years, range 20-79 years) using a standard exposure and patient positioning protocols. The visibility of the mandibular incisive canal, the origin and end points according to the tooth level, and horizontal distance between two points were measured. Also, the diameter of the incisive canal at the origin point and the vertical distance between each origin and end points and the

Collection @ chosun

조선대학교
CHOSUN UNIVERSITY

inferior border of the mandible were investigated. The significant difference between gender, age, and mandible side were analyzed on all measurements parameters.

The mandibular incisive canal was visible in 56 cases (46.7%) radiographs. The mean origin and end points according to tooth level were located between the second premolar and the first premolar and the canine, respectively, and the horizontal distance was 9.61±3.74 mm. The mean diameter at the origin point was 2.96±0.55 mm and the mean vertical distance at the origin and end points were 11.48±1.59 and 10.96±2.08 mm, respectively. The mandibular incisive canal showed statistically significant differences in all measurements parameters on gender.

The mandibular incisive canal in panoramic radiography presented the low detection rate. However, these results can provide primary morphological features of the mandibular incisive canal on panoramic radiographs which is widely used in dental practices.

Key Words: Mandibular incisive canal, Panoramic radiography, Visibility

Collection @ chosun

조선대학교
CHOSUN UNIVERSITY

Ⅰ. 서 론

아래턱뼈 앞니관은 턱뼈관이 둘째작은어금니에 위치하는 턱끝구멍을 지나 앞쪽으로 연속된 구조물로 아래 방향으로 해면골 사이 공간을 따라 턱끝을 향해 주행한다(1,2). 이때 앞니관 내에는 아래이틀신경의 종말가지의 하나인 치아가지가 턱끝가지보다 위쪽에 위치하여 계속되어 아래턱뼈 앞쪽부위에 신경분포를 한다(3). 또한 아래이틀동맥도 연속되어 혈액 공급을 하며, 턱끝구멍 사이 부위에서 혀쪽구멍을 통해 들어온 혀밑동맥의 가지와 동맥 문합을 이루는 경우가 많이 나타난다(4).

아래턱뼈 앞쪽의 턱끝구멍 사이 부위는 치과 임플란트 식립, 턱끝에서 자가골 채취, 턱끝성형술, 및 외상 후 관혈적 정복과 같은 외과적 수술 시 상대적 안전 지역으로 흔히 고려된다(1,5). 그러나 아래턱뼈 앞니관 내 주행하는 아래이틀신경의 종말가지인 치아가지와 아래이틀동맥의 동맥 문합의 존재로 인하여 수술 후 부종, 혈종 및 감각장애와 같은 여러 합병증들이 보고되고 있다(6,7). 따라서 수술 동안이나 이후의 발생할 수 있는 신경 손상과 같은 합병증의 발생을 최소화하기 위하여 방사선사진 검사를 통한 해당 구조물을 정확히 파악하여 수술 안전 지역을 결정할 필요가 있다(8).

파노라마 방사선사진은 치아와 턱관절을 포함하여 위턱과 아래턱의 전반적인 해부학적 구조물을 살펴 볼 수 있고 병리학적 변화를 쉽게 검사할 수 있어 치과 치료에서 널리 이용된다(1,8,9). 또한 cone beam 전산화 단층촬영(cone beam computed tomography, CBCT)과 비교하여 높은 이용도, 낮은 비용 및 낮은 방사선 조사량의 이점을 가진다(8). 물론 파노라마 방사선사진은 2차원 단면 영상으로 협설측 방향에서 정보가 부족하고 수평 수직 방향으로도 구조물의 확대 왜곡이 형성된다(10). 또한 해부학 구조물의 중첩 및 같은 환자를 동일 위치에서 재촬영하기 어려워 후향적 연구의 어려움과 같은 단점이 있다(11,12).

따라서 본 연구에서는 아래턱뼈 앞니관의 파노라마 방사선사진에서의 가시성을 평가하고, 주위 구조물을 통하여 위치 및 크기와 같은 형태학적 특징을 조사하며, 성별, 연령, 좌우에 따른 구조물의 유의적 차이를 분석해 보고자 하였다. 이를 통하여 치과 임상에서 널리 사용되는 파노라마 방사선사진에서 수술 전 초기 평가를 위한 아래턱뼈 앞니관의 해부학적 자료를 제공하고자 하였다.

Collection @ chosun

조선대학교
CHOSUN UNIVERSITY

Ⅱ. 재료 및 방법

1. 재료

본 연구에서는 2014년 10월 동안 조선대학교 치과병원 구강악안면 방사선과에 보내진 환자 60명을 분석하였다. 이들은 남자 30명, 여자 30명이었으며, 20~79세의 연령 분포로 평균 49.5세로 이루어졌다. 이때 연령에 따른 통계분석을 위하여 20대부터 70대까지 각각의 세대마다 10명씩 구성되도록 하였다. 환자들은 모두 정상 치열을 가지고 있었으며, 증후군을 가지고 있거나, 골절 치료를 받은 기록이 있거나, 또는 아래턱뼈 앞쪽부위에 영향을 미칠 수 있는 병리적 소견을 가진 자는 연구에서 제외되었다. 본 연구는 헬싱키 선언에 따라 이루어졌으며, 조선대학교 치과병원의 연구윤리위원회의 승인을 받아 진행되었다.

2. 파노라마 방사선사진 검사

디지털 파노라마 방사선장치(Planmeca promax, Filand)를 이용하여 영상을 획득하였다. 촬영조건은 관전압 70 kV 관전류 10 mA였으며, 모든 환자에게 동일한 표준 노출과 환자 위치 프로토콜이 적용되었다.

숙련된 치과의사가 획득된 파노라마 방사선사진에서 좌우 전체 120쪽의 아래턱뼈 앞니관을 각각 다른 날에 3번 분석 및 계측하였다. 3번 모두 아래턱뼈 앞니관이 관찰된 경우에만 가시성(Visibility)을 가진다고 정의하였다.

3. 측정

아래턱뼈 앞니관이 관찰된 파노라마 방사선사진의 200% 확대 비율에서 계측이 이루어졌다. 아래턱뼈 앞니관의 시작점과 끝점이 치아 관련하여 위치가 조사되었다. 이때 치아장축을 기준으로 각 치아의 중앙과 치아 사이로 구분하여 시작점과 끝점이 기준 수직선에 더 가까운 위치를 선택하였다. 아래턱뼈 앞니관의 시작점에서의

Collection @ chosun

조선대학교
CHOSUN UNIVERSITY

직경, 시작점과 끝점 사이의 수평거리 및 각각의 시작점과 끝점에서 아래턱뼈 앞니관의 아래부터 아래턱뼈 아래모서리까지의 수직거리가 계측되었다 (Fig. 1).

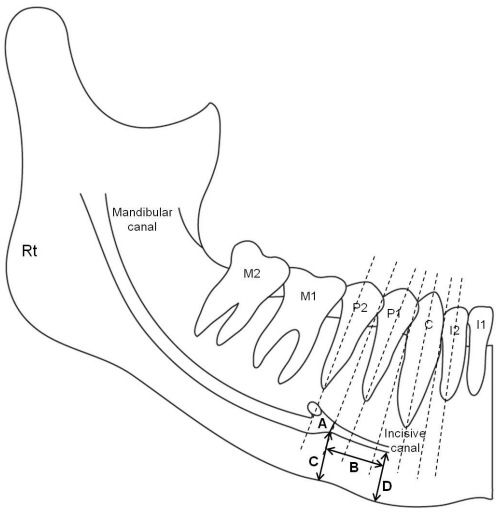

Fig. 1. Diagram showing the parameters of the mandibular incisive canal. The each broken lines indicate the long axis of the tooth and interdental area. A, diameter of the incisive canal at the origin point; B, horizontal distance between origin point and end point; C, vertical distance at the origin from inferior border of mandible; D, vertical distance at the end from inferior border of mandible. I1, central incisor; I2, lateral incisor; C, canine; P1, first premolar; P2, second premolar; M1, first molar; M2, second molar; Rt, right side.

4. 통계분석

모든 측정값의 통계분석은 SPSS 12.0(Chicago, IL, USA) 프로그램을 이용하였다. 계측자가 동일한 측정기준에 의하여 모든 표본을 3번 반복 측정한 후 one-way ANOVA를 시행하여 유의적 차이가 크게 나타난 첫 번째 계측 값은 제외하고, 두 번째와 세 번째 측정한 값의 평균을 최종 계측 자료로 사용하였다(P=0.678). one-way ANOVA를 시행하여 성별 및 좌우의 유의적 차이를 분석하였다. 또한 20대, 30대, 40대를 장년층으로 50대, 60대, 70대를 노년층으로 구분하여 장년층과 노년층의 연령에 따른 유의적 차이를 분석하였다. 모든 측정값들은 평균과 표준편차로 나타내었으며 각 항목의 분석은 유의수준 0.05에서 이루어졌다.

Collection @ chosun

조선대학교
CHOSUN UNIVERSITY

Ⅲ. 결 과

1. 아래턱뼈 앞니관의 가시성(Visibility)

파노라마 방사선사진에서 아래턱뼈 앞니관은 56쪽(46.7%)에서 관찰되었다 (Fig. 2). 좌우와 연령에 따른 가시성의 차이는 나타나지 않았으나, 남자(35쪽, 58.3%)에서 여자(21쪽, 35%)보다 유의적으로 더 많이 관찰되었다.

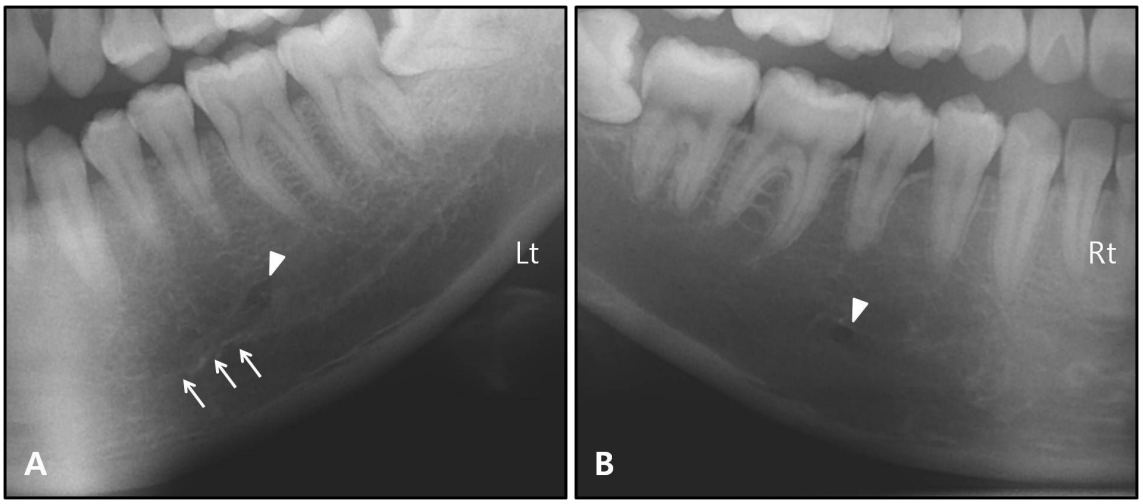

Fig. 2. Views on panoramic radiographs of the patients. A shows the mandibular incisive canal. B does not reveal the mandibular incisive canal. Arrows indicates the mandibular incisive canal and arrowhead indicates the mental foramen. Lt, left side.

2. 아래턱뼈 앞니관의 치아 관련 위치

치아 위치와 관련하여 아래턱뼈 앞니관의 시작점은 첫째작은어금니와 둘째작은어금니 사이에서 가장 많이 나타났으며(50%), 첫째작은어금니에서 다음으로 빈번히 발견되었다. 아래턱뼈 앞니관의 끝점은 송곳니에서 가장 많이 나타났으나(33.9%), 가쪽앞니와 송곳니 사이 및 송곳니와 첫째작은어금니 사이에서도 유사한 분포로 나타났다 (Table 1).

Collection @ chosun

조선대학교 CHOSUN UNIVERSITY

Table 1. Origin and end points of the mandibular incisive canal according to the tooth level

	P2	P2-P1	P1	P1-C	C	C-I2	I2
Origin point	3 (5.36%)	28 (50%)	23 (41.07%)	2 (3.57%)			
End point			5 (8.93%)	16 (28.57%)	19 (33.93%)	15 (26.79%)	1 (1.79%)

Data are *n* (%) values at each tooth site.

3. 아래턱뼈 앞니관의 위치관계

아래턱뼈 앞니관의 시작점에서의 평균 직경은 2.96±0.55 mm 이었다. 시작점에서 끝점까지의 아래턱뼈 앞니관의 평균 수평거리는 9.61±3.74 mm 이었으며 2.43 mm 에서 20.66 mm의 넓은 분포 범위를 가지며 나타났다 (Fig. 3). 시작점에서 아래턱뼈 앞니관의 아래부터 아래턱뼈 아래모서리까지의 평균 수직거리는 11.48±1.59 mm 이었고 끝점에서의 평균 수직거리는 10.96±2.08 mm로, 약간 감소하여 앞쪽으로 진행하면서 아래 방향으로 주행하였으나 유의적 차이는 나타나지 않았다. 모든 계측 항목에서 좌우와 연령에 따른 유의적 차이는 나타나지 않았으나, 남자에게서 여자보다 유의적으로 직경도 크고 수평 및 수직거리도 길게 나타났다 (Table 2).

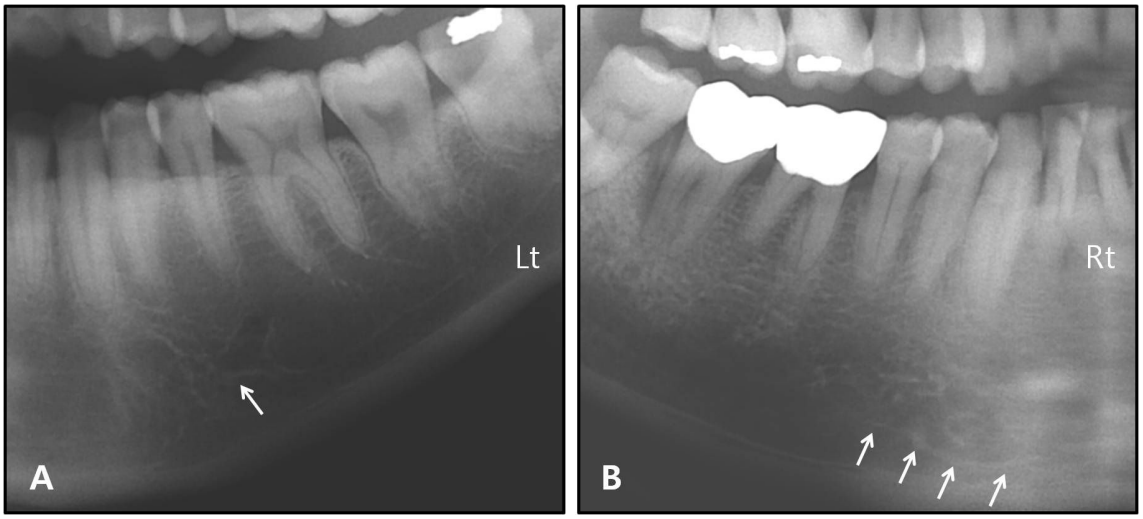

Fig. 3. Panoramic radiographs show the shortest (A) and the longest (B) mandibular incisive canal.

Collection @ chosun

조선대학교 CHOSUN UNIVERSITY

Table 2. Diameter and location of the mandibular incisive canal based on gender

Parameter	Male (n=35)	Female (n=21)	All (n=56)	P
Diameter at the origin	3.11±0.59	2.73±0.40	2.96±0.55 (1.95-4.72)	0.012*
Horizontal distance between origin point and end point	10.43±4.02	8.26±2.81	9.61±3.74 (2.43-20.66)	0.035*
Vertical distance at the origin from inferior border of mandible	12.05±1.51	10.51±1.23	11.48±1.59 (7.63-15.67)	0.000*
Vertical distance at the end from inferior border of mandible	11.60±2.13	9.89±1.52	10.96±2.08 (10.96-15.73)	0.002*

Data (in millimeters) are mean±SD (minimum-maximum) values. * Statistically significant differences on gender in each measurement parameter (P<0.05).

Collection @ chosun

조선대학교
CHOSUN UNIVERSITY

Ⅳ. 고 찰

아래턱뼈 앞쪽의 턱끝구멍 사이 부위는 치과 임플란트 식립을 포함하여 여러 수술 시 상대적 안전 지역으로 고려되고 있다(1). 그러나 많은 증례 보고에서 이 부위에서 수술 동안이나 이후에 부종, 혈종 및 감각이상과 같은 문제들이 보고되고 있다(6,7). 이는 턱뼈관이 턱끝구멍을 지나 앞쪽으로 진행하여 턱끝관이 후외상방으로 나가기위하여 앞쪽고리를 형성하는 것과 계속 앞으로 연속되어 턱끝으로 진행하는 앞니관의 존재로 설명될 수 있다(13-16). 따라서 해당 구조물들에 대한 방사선사진에서의 정확한 이해를 통해 수술 전 평가를 해야 한다.

아래턱뼈 앞니관은 턱뼈관의 연속된 구조물로 턱끝을 향해 해면골의 골수강을 따라 주행하며(1), 시신을 통한 연구에서 100% 관찰되었다(17). CBCT 영상에서 아래턱뼈 앞니관은 방사선불투과상의 테두리에 의해 둘러싸인 방사선투과상으로 매우 높은 비율로 관찰할 수 있다(9,18). 파노라마 방사선사진을 통한 본 연구에서 아래턱뼈 앞니관은 46.7%에서 관찰되어 CBCT 영상에서 보다 낮은 비율에서 관찰되었다. 이는 아래턱뼈 앞니관이 불완전한 관 형태로 주행하며 덜 피질화 되어 있다고 할 수 있다(1,10). 또한 아래턱뼈 앞니관의 직경의 크기와 파노라마 방사선사진에서 구조물의 가시성과는 상관성이 없으므로(9), 파노라마 방사선사진에서 아래턱뼈 앞니관이 관찰되지 않더라도 구조물이 정상적으로 주행하고 있는 것을 숙지하고 있어야 한다.

아래턱뼈 앞니관의 시작점은 턱끝관의 앞쪽고리의 가장 전방점과 동일 시 되어(17), 첫째작은어금니와 둘째작은어금니 사이의 치아뿌리 아래에서 나타나기 시작하여 앞쪽으로 7 mm 정도 주행하여 송곳니와 첫째작은어금니 사이에 정지한다(8,9,19). 파노라마 방사선사진에서 평가한 본 연구에서 아래턱뼈 앞니관의 시작점은 이전 다른 연구와 유사하였으나, 평균 9.6 mm 정도의 수평거리를 가지며 송곳니 부위까지 더 앞쪽까지 진행하여 정지하였다. 또한 가쪽앞니와 송곳니 사이까지 진행하는 경우도 26.8%로 빈번히 나타나므로 임상의는 턱끝구멍 사이 부위에서 시술 시 아래턱뼈 앞니관을 주의하여야겠다. 그리고 이러한 차이는 파노라마 방사선사진에서 나타나는 2차원 평면 영상으로 인한 협설측 및 수평 수직 방향으로의 확대 왜곡에 따른 차이일 수 있으나(10), 개체수의 보강과 3차원 입체 분석이 가능한

Collection @ chosun

조선대학교 CHOSUN UNIVERSITY

CBCT와 같은 영상 장치를 이용하여 정확한 정지점의 위치 및 인종에 따른 비교 평가를 하여 볼 필요가 있다.

턱끝구멍 사이 부위의 수술 후 손상의 원인으로는 아래턱뼈 앞니관 내 신경의 직접적 손상, 혈종에 의한 신경의 이차적 손상, 및 큰 직경의 아래턱뼈 앞니관이나 턱끝관의 앞쪽고리의 존재를 들 수 있다(1,20). 시신을 통한 연구에서 아래턱뼈 앞니관의 시작점에서 직경은 평균 3.1 mm에서 앞쪽 5 mm지점에서 평균 1.7 mm로 감소하며 진행하였다(17). 본 연구 역시 시작점에서 아래턱뼈 앞니관의 평균 직경은 3.0 mm로 유사하게 나타났으며, 연령 및 좌우와 상관없이 남자에게서 유의적으로 여자보다 큰 직경을 가졌다. 또한 아래턱뼈 앞니관의 직경은 턱뼈관의 직경과 유의적 차이가 나타나지 않으므로(19), 특히 남자에게서 아래턱뼈 앞니관 및 턱끝관의 앞쪽고리를 주의하여야 한다.

주위 구조물을 통한 위치관계의 파악은 주요 해부학 구조물의 경로를 이해하는데 도움을 줄 수 있다. 본 연구에서 아래턱뼈 앞니관은 아래턱뼈 아래모서리에서부터 수직거리 11.5 mm에서 시작하여 정지점에서 11.0 mm로 유의적 차이 없이 수평하게 주행하였다. CBCT를 이용한 협설측 겉질뼈로부터의 위치관계는 협측 겉질뼈로부터 2.4 mm로 더 협측에 가깝게 위치하였다(5,8). 이러한 주위 구조물과의 위치관계에 관한 자료는 턱끝성형술 및 턱끝 부위에서 자가골 채취 시 유용한 해부학적 자료를 제공해 줄 수 있다(2,8).

파노라마 방사선사진을 이용한 본 연구에서 아래턱뼈 앞니관은 낮은 비율에서 관찰되었다. 그러나 첫째작은어금니와 둘째작은어금니 사이에서 아래턱뼈 아래모서리로부터 11.5 mm 높이에서 직경 3.0 mm를 가지며 송곳니부위까지 약 9.6 mm 수평하게 주행하는 아래턱뼈 앞니관에 관한 이러한 결과는 임상에서 손쉽게 이용되는 파노라마 방사선사진에서 해당 구조물에 대한 형태학적 특징을 일차적으로 제공하여 수술 전 초기 평가에서 유용한 해부학적 자료를 제시할 수 있을 것으로 사료된다.

Collection @ chosun

조선대학교
CHOSUN UNIVERSITY

V. 결 론

파노라마 방사선사진은 치과 진료 시에 다양한 해부학적 구조물의 술 전 평가를 위하여 널리 이용되고 있다. 아래턱뼈 앞니관은 턱뼈관이 턱끝구멍을 지나 앞쪽으로 연속되는 구조물로 아래턱 턱끝구멍 사이 부위에서 외과적 시술 시 주의하여야 할 구조물이다. 따라서 본 연구의 목적은 파노라마 방사선사진을 이용하여 아래턱뼈 앞니관의 가시성과 해부학적 형태를 분석하여 보고자 한다.

동일한 표준 노출과 환자 위치 프로토콜이 적용되어 60명의 환자에게서(남자 30명, 여자 30명, 연령 분포 20~79세, 평균 49.5세) 파노라마 방사선사진을 획득하였다. 아래턱뼈 앞니관의 가시성, 치아 위치와 관련하여 시작점과 끝점의 위치관계, 시작점과 끝점 사이의 수평거리가 계측되었다. 또한 시작점에서의 아래턱뼈 앞니관의 직경 및 시작점과 끝점 각각에서 아래턱뼈 아래모서리로 부터의 수직거리가 조사되었다. 모든 계측 항목에서 성별, 연령 및 좌우에 따른 유의적 차이가 분석되었다.

파노라마 방사선사진에서 아래턱뼈 앞니관은 56쪽(46.7%)에서 관찰되었다. 치아 위치와 관련하여 시작점은 첫째작은어금니와 둘째작은어금니 사이, 끝점은 송곳니에서 가장 많이 위치하였으며, 두 지점 사이의 평균 수평거리는 9.61±3.74 mm이었다. 시작점에서의 아래턱뼈 앞니관의 평균 직경은 2.96±0.55 mm이고, 시작점과 끝점 각각에서 아래턱뼈 아래모서리로 부터의 평균 수직거리는 순서대로 11.48±1.59, 10.96±2.08 mm이었다. 아래턱뼈 앞니관은 모든 계측항목에서 성별에 따른 유의적 차이가 나타났다.

파노라마 방사선사진을 이용한 본 연구에서 아래턱뼈 앞니관은 낮은 비율에서 관찰되었다. 그러나 이러한 결과는 임상에서 손쉽게 이용되는 파노라마 방사선사진에서 해당 구조물에 대한 형태학적 특징을 일차적으로 제공하여 수술 전 초기 평가에서 유용한 해부학적 자료를 제시할 수 있을 것으로 사료된다.

Collection @ chosun

조선대학교
CHOSUN UNIVERSITY

참고문헌

1. Mardinger O, Chaushu G, Arensburg B, Taicher S, Kaffe I: Anatomic and radiologic course of the mandibular incisive canal. Surg Radiol Anat 22:157-161, 2000.
2. Hwang K, Lee WJ, Song YB, Chung IH: Vulnerability of the inferior alveolar nerve and mental nerve during genioplasty: an anatomic study. J Craniofac Surg 16:10-14, 2005.
3. Lee CH, Lee MH, Mo SY, Lee DS, Yu SK, Cho KH, Kim HJ: Morphological arrangement of mental branch in inferior alveolar nerve using histomorphometric analysis. Oral Biology Research 37:120-124, 2013.
4. McDonnell D, Reza Nouri M, Todd ME: The mandibular lingual foramen: a consistent arterial foramen in the middle of the mandible. J Anat 184:363-369, 1994.
5. Makris N, Stamatakis H, Syriopoulos K, Tsiklakis K, van der Stelt PF: Evaluation of the visibility and the course of the mandibular incisive canal and the lingual foramen using cone-beam computed tomography. Clin Oral Implants Res 21:766-771, 2010.
6. Ellies LG: Altered sensation following mandibular implant surgery: a retrospective study. J Prosthet Dent 68:664-671, 1992.
7. Kohavi D, Bar-Ziv J: Atypical incisive nerve: clinical report. Implant Dent 5:281-283, 1996.
8. Pires CA, Bissada NF, Becker JJ, Kanawati A, Landers MA: Mandibular incisive canal: cone beam computed tomography. Clin Implant Dent Relat Res 14:67-73, 2012.
9. Sahman H, Sekerci AE, Sisman Y, Payveren M: Assessment of the visibility and characteristics of the mandibular incisive canal: cone beam computed tomography versus panoramic radiography. Int J Oral Maxillofac Implants 29:71-78, 2014.

Collection @ chosun

조선대학교
CHOSUN UNIVERSITY

10. Jacobs R, Mraiwa N, Van Steenberghe D, Sanderink G, Quirynen M: Appearance of the mandibular incisive canal on panoramic radiographs. Surg Radiol Anat 26:329-333, 2004.
11. Petrikowski CG, Pharoah MJ, Schmitt A: Presurgical radiographic assessment for implants. J Prosthet Dent 61:59-64, 1989.
12. Garg AK, Vicari A: Radiographic modalities for diagnosis and treatment planning in implant dentistry. Implant Soc 5(5):7-11, 1995.
13. Mardinger O, Chaushu G, Arensburg B, Taicher S, Kaffe I: Anterior loop of the mental canal: an anatomical-radiologic study. Implant Dent 9:120-125, 2000.
14. Apostolakis D, Brown JE: The anterior loop of the inferior alveolar nerve: prevalence, measurement of its length and a recommendation for interforaminal implant installation based on cone beam CT imaging. Clin Oral Implants Res 23:1022-1030, 2012.
15. Mraiwa N, Jacobs R, Moerman P, Lambrichts I, van Steenberghe D, Quirynen M: Presence and course of the incisive canal in the human mandibular interforaminal region: two-dimensional imaging versus anatomical observations. Surg Radiol Anat 25:416-423, 2003.
16. Bavitz JB, Harn SD, Hansen CA, Lang M: An anatomical study of mental neurovascular bundle-implant relationships. Int J Oral Maxillofac Implants 8:563-567, 1993.
17. Uchida Y, Yamashita Y, Goto M, Hanihara T: Measurement of anterior loop length for the mandibular canal and diameter of the mandibular incisive canal to avoid nerve damage when installing endosseous implants in the interforaminal region. J Oral Maxillofac Surg 65:1772-1779, 2007.
18. Jacobs R, Mraiwa N, vanSteenberghe D, Gijbels F, Quirynen M: Appearance, location, course, and morphology of the mandibular incisive canal: an assessment on spiral CT scan. Dentomaxillofac Radiol 31:322-327, 2002.

Collection @ chosun

조선대학교
CHOSUN UNIVERSITY

19. Watanabe H, Mohammad Abdul M, Kurabayashi T, Aoki H: Mandible size and morphology determined with CT on a premise of dental implant operation. Surg Radiol Anat 32:343-349, 2010.
20. Romanos GE, Greenstein G: The incisive canal. Considerations during implant placement: case report and literature review. Int J Oral Maxillofac Implants 24:740-745, 2009.

Collection @ chosun