creative commons

COMMONS DEED

저작자표시-비영리-변경금지 2.0 대한민국

이용자는 아래의 조건을 따르는 경우에 한하여 자유롭게

- 이 저작물을 복제, 배포, 전송, 전시, 공연 및 방송할 수 있습니다.

다음과 같은 조건을 따라야 합니다:

저작자표시. 귀하는 원저작자를 표시하여야 합니다.

비영리. 귀하는 이 저작물을 영리 목적으로 이용할 수 없습니다.

변경금지. 귀하는 이 저작물을 개작, 변형 또는 가공할 수 없습니다.

- 귀하는, 이 저작물의 재이용이나 배포의 경우, 이 저작물에 적용된 이용허락조건을 명확하게 나타내어야 합니다.
- 저작권자로부터 별도의 허가를 받으면 이러한 조건들은 적용되지 않습니다.

저작권법에 따른 이용자의 권리는 위의 내용에 의하여 영향을 받지 않습니다.

이것은 이용허락규약(Legal Code)을 이해하기 쉽게 요약한 것입니다.

Disclaimer

dCollection

[UCI]I804:24011-200000264579

조선대학교 CHOSUN UNIVERSITY

2015년 2월
박사학위 논문

PEEK cage를 이용한 다분절 경추 유합술에 대한 임상적 결과

조 선 대 학 교 대 학 원

의 학 과

김 병 욱

2015년 2월 박사학위논문

PEEK cage를 이용한 다분절 경추 유합술에 대한 임상적 결과

김 병 욱

조선대학교
CHOSUN UNIVERSITY

PEEK cage를 이용한 다분절 경추 유합술에 대한 임상적 결과

Clinical outcomes of multiple cervical fusion with PEEK cage

2015년 2월 25일

조 선 대 학 교 대 학 원

의 학 과

김 병 욱

Collection @ chosun

조선대학교
CHOSUN UNIVERSITY

PEEK cage를 이용한 다분절 경추유합술에 대한 임상적 결과

지도교수 주 창 일

이 논문을 의학 박사학위신청 논문으로 제출함

2015년 2월

조 선 대 학 교 대 학 원

의 학 과

김 병 욱

Collection @ chosun

조선대학교
CHOSUN UNIVERSITY

김병욱의 박사학위논문을 인준함

위원장 조선대학교 교 수 이 승 명 (인)

위 원 조선대학교 교 수 장 석 정 (인)

위 원 조선대학교 부교수 주 창 일 (인)

위 원 조선대학교 부교수 김 종 규 (인)

위 원 조선대학교 부교수 신 봉 석 (인)

2015년 2월

조 선 대 학 교 대 학 원

Collection @ chosun

조선대학교
CHOSUN UNIVERSITY

목 차

표목차 ---------- 2

도목차 ---------- 3

영문초록 ---------- 4

I. 서론 ---------- 6

II. 대상 및 방법 ---------- 8

III. 결과 ---------- 11

IV. 고찰 ---------- 13

V. 결론 ---------- 17

참고문헌 ---------- 18

Collection @ chosun

조선대학교
CHOSUN UNIVERSITY

표 목 차

Table 1. The mean values of clinical parameters measured before surgery, and at the last follow-up ----------23

Table 2. Clinical Outcomes after multiple ACDF with PEEK alone cage ---------- 24

Table 3. Radiologic findings after multiple ACDF with PEEK cage ----------25

Collection @ chosun

조선대학교
CHOSUN UNIVERSITY

도 목 차

Figure 1. PEEK(polyetheretherketone) cervical cage and molercular structure ---------- 26

Figure 2. Lateral view(A), and dynamic flexion(B) and extension(C) view at 6 month later 2 level cervical fusion : 2 level intervertebral fusion were completed and intervertebral height and range of motion were preserved. ---------- 27

Figure 3. Postoperative 6 months later radiologic images of Lateral view(A) and flexion(B) and extension view(C) shows 3 levels of intervertebral fusion were completed and intervertebral height and motion preserved. Postoperative CT images of sagittal view (D) and coronal view (E) show all 3 levels of intervertebral fusion were grade 3 that means bridging bone within and around the cage. ---------- 28

Figure 4. Schematic view of parameter of cervical lateral view. In the case of multiple cervical intervertebral fusion, we measured parameters between the most upper vertebra and the lowest vertebra. ---------- 29

Collection @ chosun

조선대학교
CHOSUN UNIVERSITY

영문 초록

ABSTRACT

Clinical outcomes of multiple cervical fusion with PEEK cage

Byoung Wook Kim
Advisor : Prof. Ju Chang-il, M.D.,Ph.D.
Department of Medicine
Graduate School of Chosun University

Background and Objectives :

The operation for segmental multilevel cervical degenerated disc disease remains controversial. Data on safety and efficacy of stand-alone PEEK cages in multilevel postdiscectomy fusion are rarely available. We investigated the safety and effectiveness of interbody fusion cages without plate fixation.

The purposes of the present study are to evaluate the clinical outcomes and radiological outcomes including bone fusion and subsidence that occurred after multilevel anterior cervical discectomy and fusion using a stand-alone cage packed with local autobone graft.

To evaluate the utility of anterior cervical discectomy and fusion(ACDF) with polyetheretherketone (PEEK) cage and autograft through long term(average 36 months) follow-up.

Materials and Methods :

Forty-eight selected patients(male:32 /female:16) who suffered from cervical radiculopathy, myelopathy or radiculomyelopathy underwent a multi-level ACDF with PEEK cage from March 2007 to May 2010 in single institute. We evaluated the patients for cervical lordosis, fusion status, and stability 24 months

Collection @ chosun

조선대학교 CHOSUN UNIVERSITY

postoperatively on the basis of spine radiographs. We followed patients for an average 36.4±8.1 months(ranged from 23 to 49 months). The Japanese Orthopedic Association(JOA) score for evaluation of myelopathy and visual analogue scale(VAS) for radiating pain was used to estimate postoperative clinical outcome. Plain x-ray on true lateral standing flexion, extension and neutral position view and 3D CT scan were used every 6 months after surgery during follow-up period.

Results :

The mean VAS and JOA scoring improved significantly after the surgery and radiological fusion rate was accomplished by 100% 36 months after the surgery (JOA score preoperatively 11.1±2.9, postoperatively 14.5±2.6). We had no complication related with the surgery except one case of osteomyelitis. There was one case of Grade I fusion, four cases of grade II, and 25 cases of grade III by radiologic evaluation.

Conclusion :

This long term follow-up study for ACDF with PEEK cage in multilevels shows that this surgical method is comparable with other anterior cervical fusion methods in terms of clinical outcomes and radiologic fusion rate.

Key word : Anteior Cervical Discectomy and Fusion (ACDF), PEEK cage

Collection @ chosun

조선대학교 CHOSUN UNIVERSITY

I. 서 론

경추부 척추 질환은 연령이 증가함에 따라 경추 추간판 퇴행성변화와 전위, 섬유륜의 약화, 경추체의 골극화 (osteophytosis)가 발생하게 된다. 경추 추간판의 퇴행성 변화는 후방 경부통증, 상지나 어깨 부위 방사통을 일으킬 수 있고, 심한 경우 척수병증을 유발하게 된다. 이러한 신경근 병증이나 척수병증을 동반하는 퇴행성 척추질환에 대한 치료법으로 전방 경유 경추추간판 제거술 및 유합술 (Anterior cervical discectomy and fusion :ACDF)은 안전하고 표준화된 수술법으로 널리 시행되어 지고 있다.[29] 전방 접근법을 통한 경추 수술은 대부분의 경추 퇴행성 질환에서 효과적인 치료 결과를 보여주고 있으며, 보편적으로 널리 사용되는 수술방법 중 하나이다. 하지만 단일분절이 아닌 다분절에 경추 추간판 병변이 있는 경우는 수술적 치료에 대한 필요성은 논란중이다.[1] 다분절 경추 퇴행성 추간판 질환은 아직까지 수술 집도의에게 도전을 요하는 분야로 남아있으며, 이러한 다분절 경추 추간판 질환은 다분절 전방 추간판 제거술이나 전방경유 추간판 제거 및 유합술을 이용한 수술적 치료가 주로 시행되고 있으며. 후방접근법을 통한 다분절 감압적 후궁 절제술이나 후궁성형술도 시행되고 있다.

이러한 전방 경유 경추추간판 제거술 및 유합술 (ACDF)에서 사용되고 있는 척추체간 cage는 생체공학적으로 추간판을 지지해줄 뿐만 아니라 추간판의 간격을 유지하고 이상적인 경추 후만 각도를 유지해주는 중요한 역할을 하게된다.[4,17,19] 기존에는 3면의 피질골이 보존된 장골능뼈(Tricortical iliac crest autobone graft)를 이용하여 자가 이식 골로 유합술에 사용하였으나 이러한 이식골은 이식골 자체의 손상이나 이식골의 함몰 및 침하, 수술부위 가관절 형성, 경추 각변형, 이식골의 탈출, 이식골을 채취한 장골 부위의 통증이나 출혈, 감염과 같은 많은 합병증을 유발할 수 있었다.[2,30,31] 이러한 이식골 채취 부위에서 발생하는 통증과 채취부위 염증은 수술중 발생한 치료하기 어려운 흔한 합병증의 하나가 되었다.[23] 이러한 문제를 해결하기 위하여 다양한 형태의 인조 cage들이 만들어 지고 소개되었다. plate system 사용여부에 상관없이 cage 는 경추추간판 제거술 후 즉시 안정성과

Collection @ chosun

조선대학교
CHOSUN UNIVERSITY

견고성을 제공해주는 장치로 많은 임상 수술에서 사용이 되고 있다.[18] 퇴행성 경추 질환에 대한 PEEK (polyetheretherketone) cage를 단독으로 이용한 전방유합술 (ACDF)에 대하여 단일분절에 대해서는 이러한 방법이 매우 효과적이라는 보고는 있었다.[23] 하지만, 다분절 경추 질환에 대한 PEEK cage 한 보고는 아직까지 매우 드물다. 본 연구는 이러한 다분절 경추 질환에 대한 PEEK(polyetheretherketone) cage : Solis®: Styker SAS, France) 전방 경추 유합술에 대한 18개월 이상 장기간 추적한 환자들에 대하여 후향적 분석을 통해 PEEK cage의 경추 추체간 유합 성공률에 대한 유용성을 보고하고자 한다.

Collection @ chosun

조선대학교
CHOSUN UNIVERSITY

II. 대상 및 방법

1. 연구대상

환자군 선택

연구 대상은 2007년 3월부터 2010년 5월까지 2분절 이상의 다분절 경추 유합술을 시행한 환자 중 18개월 이상 추적관찰이 가능하였던 환자들에 대하여 내원 당시 환자 진료기록부와 방사선학적 소견을 후향적으로 분석하였다. Plate를 사용하지 않고 peek cage를 사용하여 다분절(2 level 이상) 경추 유합술을 시행한 환자들에 대해서만 연구를 시행하였다. 이중 48명의 환자가 선택되었고, 남성 32명, 여성 16명이었다. 평균 연령은 45.8 ± 7.2세 (25세부터 74세까지) 였고, 모든 환자들은 신경근병증 증상이나 척수병증 증상을 가지고 있거나 모두 가지고 있는 환자군들이었다. 이중 신경근병증 증상을 호소한 환자는 36명이었고, 척수병증 환자는 8명이었으며, 4명은 신경근병증과 척수병증을 함께 동반한 환자들이었다. 모든 환자들은 2주이상 보존적 치료 후에도 신경근병증 증상이나 척수병증 증상이 지속되었고, 경추 MRI상에서도 신경압박으로 증상을 유발할만한 병변이 뚜렷한 환자들에 대하여 수술이 시행되었다. 평균 수술후 추적관찰 기간은 38.4 ±6.2 개월(23개월에서 63개월까지)이었다. 이중 2분절 유합술은 41명(85.4%)이었고, 3분절 유합술은 4명(8.33%), 4분절 유합술은 1명(2.0%)에서 시행되었다. 수술 부위는 총 98개의 경추분절 중 C2-3가 2례(2.04%), C3-4가 7례(7.14%), C4-5가 15례(15.3%), C5-6가 38례(38.8%), C6-7가 36례(36.73%)였으며, 이중에서 C5-6번간 경추 분절에 대하여 가장 많은 수술이 시행되었고 다음으로 C6-7번 분절이 시행되어 상대적으로 상부 경추 분절에 비하여 하부 경추 수술이 많이 시행되었다.
(Table 1)

Collection @ chosun

조선대학교 CHOSUN UNIVERSITY

수술 방법

수술은 3명의 신경외과 의사에 의하여 표준화된 전방 접근법으로 시행되었다. 상부 경추에서는 좌측 접근법을 사용하였고 하부 경추는 우측 접근법을 주로 사용하였으나, 집도의의 선호도에 따라 좌측 접근법을 선호하는 경우가 상대적으로 많았다. 좌측이나 우측 피부 절개가 시행된 후 방사선 촬영하 수술부위에 대하여 정확한 위치를 파악한 후, 기도와 식도를 반대측으로 견인하여 Longus colli 근육 사이로 추간판 공간을 확인한 후 Caspar 견인기를 이용하여 경추체 전방 부위를 노출 시켰다. 추간판을 깨끗이 제거한 후 Luschca joint 를 따라 양측 신경근을 감압 시키고 PEEK cage가 들어갈 수 있는 공간을 확보하하였다. 수술 후 유합이 잘 이루어 지도록 하기위하여 Cage가 삽입되어 경추골과 접촉하는 fusion bed 를 만들기 위하여 경추체 추간판면을 평평하게 다듬었다. 주로 상부 경추 추간판을 먼저 제거한 후 하부 경추 추간판을 제거하는 순서로 수술이 진행되었다. 적절한 크기의 cage를 선책하고 수술 중 방사선 촬영을 시행하여 크기를 확인하였다. Cage에는 allograft bone을 사용하여 cage를 충분히 채운 후 삽입하였다. Cage가 들어갈 공간에 휘어진 tapping 기구를 이용하여 추간판 부위의 cancelleous bone을 노출 시키고 부드럽게 cage를 삽입한 후 마지막으로 방사선 촬영을 시행하여 cage의 적당한 위치를 확인하고 고정하였다. 수술후 모든 환자에게 philadelphia 경추 보조기를 3개월간 착용하도록 하여 골유합이 잘 이루어지도록 하였다.

임상적 평가

수술후 임상 증상 호전에 대한 평가는 척수병증 증상에 대해서는 Japanese Orthopedic Association(JOA) score를 사용하였고 신경근병증에 대한 상지 방사통은 Visual analogue scale (VAS)을 이용하였다. 수술전후 통증 호전의 정도는 2가지 평가 방법을 함께 분석하였다.

방사선학적 평가는 Lee 등이 제안한 3가지 측정 평가 방법을 이용하였는데,[23] 전방 추간판 높이 :anterior disc height(ADH), 척추체 높이: interbody height(IH) , 척추 분절 각도segmental interbody angle(SIA)를 이용하였다 (Fig. 4). 모든 환자

Collection @ chosun

조선대학교
CHOSUN UNIVERSITY

들은 정측면 기립 촬영을 한 후 굴곡, 신전, 중립 자세에서 촬영하였고, 수술 후 6개월 간격으로 3D CT를 촬영하여 골유합 여부를 평가하였다. 유합의 성공 여부는 cage와 척추 종말판(endplate) 사이 trabecular 뼈가 형성되었는지 여부와 종말판 사이 bony bridge 형성 여부로 판단하였다. 또한 유합상태는 다음과 같은 3가지로 분류하여 평가하였다. 3등급 골 유합 평가: grade I, bridging bone partially filling the cage; grade II, bridging bone filling the cage; and grade III, bridging bone within and around the cage.[26)]

Collection @ chosun

조선대학교 CHOSUN UNIVERSITY

III. 결과

수술 후 임상 결과

본 연구는 수술전후 경부와 팔의 통증에 대한 VAS 를 추적관찰기간 동안 비교 분석하였고, 척수병증 환자에 대해서는 JOA score 를 함께 평가하였다. 경부 통증에 대한 수술전 평균 VAS 는 7.4±0.7 점이었고, 상지 통증에 대한 VAS는 7.9±0.8점 이었다. 최종 검사한 경부 통증의 VAS는 2.5±0.8점으로 호전되었고. 상지 방사통에 대한 마지막 측정한 VAS 평균 점수는 3.2±1.1 이었다. (p-value <0.05) JOA 평가를 시행하였던 척수병증이 동반된 36명의 환자들에 대하여 수술전 11.1±2.9 점에서 마지막 평가시기에는 약14.5±2.6점으로 호전되는 양상을 보였다. (p-value <0.05) (Table 2)

방사선학적 소견

총 48명의 환자중 45명에 대하여 3 dimensional CT scan (3D CT) 가 마지막까지 추적촬영되었고, 수술 후 36개월에는 100% 유합 성공이 이루어졌다. Grade I fusion은 12례가 관찰되었고, grade II 유합은 8례, grade III 유합은 28례로 3D CT상 확인 되었다.

단순 방사선 사진상 grade I 유합은 관찰되지 않았고, grade II 유합은 3례, Grade III 유합은 11례가 관찰되었다. (Figure. 2,3)

Table 3.는 방사선학적 평가 기준을 보여주는 사진이다. 평균 ADH는 수술전 6.27 ±1.47mm에서 수술후 10.63±1.32로 향상되었다 (p-value <0.05). 추체간 침몰정도(degree of subsidence)는 추적관찰후 마지막 측정한 ADH평균이 8.32 ±1.08mm정도로 관찰되었다(p-value <0.05). 같은 방법으로 IH는 36.7±3.35mm에서 41.2±4.23mm로 향상 되었다(p-value <0.05). 마지막 추적촬영하였던 IH는 38.7±3.75mm로 경도로 감소되었다(p-value <0.05). 하지만 여전히 IH는 수술전에 비하여 증가하여 효과적으로 유지 상태를 보이고 있

Collection @ chosun

조선대학교
CHOSUN UNIVERSITY

었다. 수술전 SIA는 -3.35±3.44°에서 수술후 SIA는 -6.85±3.01°로 호전되었다 (p-value <0.05). 최종 측정한 SIA는 -3.21±3.61°로 수술직후에 비하여 감소한 것으로 측정되었으나 통계학적으로 수술후 SIA와 최종 SIA통계학적 유의성은 없었다 (p-value=0.813). (Table 3)

합병증

수술후 척추체염이 3례 발생하였으나 Cage와 관련된 합병증은 관찰되지 않았다. 2분절 유합 1례에서 subsidence 가 발생하였고, 1례에서 kyphotic deformity 가 수술후 12개월째 발생하였으나 추가적인 수술은 필요하지 않았다.

Collection @ chosun

조선대학교
CHOSUN UNIVERSITY

Ⅳ. 고찰

전방경유 경추 추간판 제거술 및 유합술 (Anterior Cervical Discectomy and fusion : ACDF)은 경추 퇴행성 질환, 감염성 질환, 경추 외상, 경추부 종양 등 많은 경추 질환에서 사용되고 있는 수술 방법 중 하나이다. 임상적으로 Cage를 이용한 ACDF는 많은 문헌 들에서 성공적인 수술법으로 소개되고 있다. 특히, 단일 분절에 대한 ACDF는 95%이상의 유합 성골률과 80%이상의 증상 호전을 보이는 것으로 보고되고 있다.[15,24,25]

하지만, 경추 추간판 제거술 후 즉시 추체간 유합은 필요하지 않으며, 추후 불안정이 발생했을 때 유합술을 고려해야 한다는 보고도 있다.[2] 본 저자는 이러한 추간판 제거술만 하는 경우 많은 양의 추간판을 제거해야 하지 않고 소량의 탈출된 추간판만을 제거하는 경우가 아니라면, 유합술의 필요하다고 믿고 있다. 대부분의 경추 추간판 제거술에서 추간판 탈출의 재발을 막고 압박된 신경근에 대한 완전한 감압을 위해서는 경추 추간판의 대부분을 제거하는 충분한 공간을 확보하고 신경의 압박여부을 중심에서부터 exiting nerve root까지 확인해 주어야 하기 때문이다. 또한 추간판 제거술 자체가 불안정성을 초래할 수 있어 이를 예방하기 위한 생체공학적 대체 물질이 필요하고 추간판의 높이 감소와 움직임의 증가가 생태병리적인 척추변화을 유발할 수 있다. Cage단독 유합술을 시행한 경우에는 초기 생체역학적으로 불안정성과 척추 종말판의 함몰과 같은 부작용이 발생할 수 있다.

경추 전방 plate와 나사못 장치는 경추 후만각 변형을 줄이고, 이식골의 이동을 막아 주며, 유합 성공률을 높이고 단단히 고정해주는 장점을 가지고 있다 하지만, 이러한 기구는 Plate 장치가 느슨해지거나, 나사못의 빠짐, Plate의 전위, Stress shield 와 같은 문제로 연하곤란과 같은 심각한 합병증을 동반할 수 있다. [3,5,15]

최근에는 이러한 부작용을 최소화하기 위하여 혁신적이 기구들이 고안되고 있다. 하지만 아직까지도 유동성 plate나 자동 잠금 나사못 기구를 사용한 수술에서 발생한 합병증들이 지속적으로 보고되고 있다.[27]

PEEK cages는 부패반응을 유발하지 않는 생물학적으로 비활성 물질이며 기계적

Collection @ chosun

조선대학교 CHOSUN UNIVERSITY

으로 효과적인 탄력성을 가지면서도 MRI와 CT영상에서 artifact를 최소화해주는 고유한 성질을 가지고 있어서 매우 장점이 많은 물질이다.[8,9)]

더욱이 매우 훌륭한 방사선 투과성을 가지고 있어 집도의가 수술중 방사선학적인 검사로 정확한 cage의 위치를 확인하고 조정하는 데 매우 유용하며 수술후 방사선 사진으로 골유합을 평가하는 데 매우 정확히 평가할 수 있는 물질이다.[11,34)] Cage 상하부에 위치한 Titanium spikes는 척추체에 고정되기 쉽도록 도와주고 잘 빠지지 않도록 해준다. Cage 내측의 비어있는 공간은 골유합을 촉진시키는 상호 경계면을 만들어 준다.[23)] (Figure 1)

탄성계수는 하중이 제거되었을 때 초기상태의 모양을 복원할 수 있는 능력으로 정의할 수 있는데, 탄성 계수가 클수록 물질의 변형을 일으키는 힘이 많이 작용하게 된다. 탄성 계수가 작으면 뼈와 비슷한 성상의 특성을 가질 수 있지만, stress를 받아내는 힘이 감소하고 골 유합률은 상승하게 된다. [33)]

여러 가지 경추 이식물질들 중에서, PEEK의 탄성 계수는 뼈의 구조물과 비슷하다.[18)] Cage와 뼈 사이에서 탄성률의 부조합은 뼈의 성장에 영향을 미치며, 피질골이 얇아지게 만들며, 금속 cage인 경우에는 척추의 함몰을 유발시키기도 한다.[18,34)] 일반적으로 골유합은 PEEK Cage를 이용하는 경우 수술후 약 3개월에서 6개월 정도에 이루어진다고 알려져 있다. 장골의 3면의 피질골을 이용한 경우 93.1%의 골유합 성공률을 보인 반면에 PEEK cage를 이용하여 유합을 시도한 경우 100% 골유합을 이루었다는 보고도 있다.[9)] 본 연구에서는 100%의 골 유합 성공률을 보였다. 최근 자가 이식골을 얻기 위한 수술은 이식골 채취부위에서 발생하는 합병증 때문에 점차 감소하고 있다.[18)]

3면 피질골의 이식은 가성관절 형성, 이식골의 전위, 혈종, 통증. 신경손상, 이식부위 염증과 같은 다양한 합병증을 가지고 있다.[20)] 합병증과 관련된 유병율은 20-50%까지 보고되고 있다.[1,28)] 더욱이 장골능 동종이식뼈만을 이용한 유합술은 이식부위 하중을 지탱해주고 안정성을 유지하기 위해서는 전방에 plate를 이용한 추가적인 고정이 필요하다.[34)] 이러한 이식골 채취부위 합병증을 줄이기 위하여 동종이식골을 대체하기 위한 여러 가지 물질들이 연구되어져 왔다. 하지만 어떤 것도 자가이식골의 장점을 능가하는 물질은 아직까지 보고된 바가 없다.[16)] Cage기구를

Collection @ chosun

조선대학교 CHOSUN UNIVERSITY

사용하게 되면서 장골능 이식골에 의한 합병증이 크게 감소하게 되었다.[23)]

본 연구에는 이식골 부위의 합병증을 막기 위하여 자가이식골을 사용하였으며, 따라서 모든 환자들에서 장골능은 안전하게 보존될 수 있었다.

아직까지 ACDF를 위해 가장 최선의 인체 삽입물질에 대한 문제는 논란 중이며. 다양한 물질들이 자가 이식골에 의한 합병증을 막기위해 대체물질로 사용되어졌다. 궁극의 이식물질은 삽입 즉시 구조적인 지지가 가능하고 뼈의 유합과정을 유도하는 것이라고 할 수 있을 것이다.[23)]

경추 수술을 위한 Cage가 소개된 이후, 여러 가지 다양한 형태의 Cage들이 도안되었다. 하지만 Cage의 함몰이 자주 보고가 되었다. Solis cage를 단독으로 사용하는 경우에는 8.1% 의 subsidence가 3mm이상 발생하였다고 보고된 바 있다.[12)] 본 연구에서도 subsidence가 관찰되었으나, 이러한 문제가 예후에 영향을 주지는 않았다. Matge 등은 수술후 추간판 높이의 감소는 임상적인 결과에 영향을 주지는 않는 다고 보고하였다.[20)] Lee 등은 마지막 추적 관찰한 방사선학적 검사상에서 subsidence를 분석하고 자가 이식골을 삽입한 경우보다 DBM을 사용한 경우 subsidence가 더 많이 발생한다고 보고하였다.[23)]

하지만, 본 연구에서는 36개월 이상 추적관찰한 결과, IH는 수술전에 비하여 큰 변화없이 유지되었고, DBM에 비하여 자가 이식골을 삽입한 경우 유합이 더 조기에 발생한다는 것을 알 수 있었다. 경추의 추체간 유합은 연접부위 척추의 stress를 증가시켜 연접부위 퇴행성 변화를 촉진하게 된다.[7,21)]

증상을 유발하는 연접부위 분절의 문제는 자가골 이식을 통한 ACDF 후 10년동안에 약 2.9%정도로 발생하는 것으로 보고되고 있으며, 다분절 유합인 경우에는 단일분절보다 위험성이 낮은 것으로 보고되고 있으며, 유합 성공률은 단일분절보다 유합 분절수가 많을수록 낮아진다고 보고되었다.[11,14)]

본 연구에서는 연접부위의 퇴행성변화를 발견할 수 없었다. 하지만 이는 적은 숫자의 연구 대상에 의한 것으로 결론을 내었다. 최근 연구는 PEEK cage를 이용한 ACDF후에 cage 파손, 가관절형성, 경추 후만변형, cage 자체의 돌출, 심한 침몰에 대한 연구는 포함되지 않았다. 그러나 3명의 환자에서 수술부위 염증이 발생하였으며 이중 1명에 대하여 기존의 cage를 제거한 후 다시 cage를 삽입하는 수술

Collection @ chosun

조선대학교
CHOSUN UNIVERSITY

은 시행하였다. Methicillin-resistant staphylococcus aureus(MRSA)가 균동정되어 이를위한 치료로서 vancomycin을 수주간 투여하였다.

더욱 정확한 PEEK cage 를 이용한 다분절 ACDF에 대하여 유합성공률과 수술적 효과에 대한 평가를 위해서는 더 많은 수의 연구 집단이 필요하며 전향적 분석과 장기간 추적관찰 후 자료 분석이 필요할 것으로 판단된다. 저자들이 많은 문헌 고찰을 하여 분석한 결과, 본 연구는 PEEK cage를 이용한 ACDF 환자중 다분절 수술을 시행한 환자에 대한 최초의 장기간 추적 관찰을 보고한 내용이다.

Collection @ chosun

조선대학교
CHOSUN UNIVERSITY

V.결론

PEEK cage를 이용한 다분절 ACDF는 매우 효과적인 임상적인 결과를 보였으며, 방사선학적 검사상에서도 다른 수술법에 비하여 좋은 유합성공률을 보였다.

이러한 수술법은 Plate와 관련된 합병증을 유발하지 않았고 방사선학적 검사상 비투과성을 보이는 titanium spike가 방사선 소견상 cage를 적당한 위치에 단단히 잡아주는 역할을 해 주었다. 아직까지 PEEK cage를 이용한 ACDF에 대한 효과에 대하여 많은 보고가 있었고, 단일 분절에 대해서는 장기간 추적관찰 결과를 보고한 례가 있었으나 다분절 ACDF에 대한 보고서는 매우 드물며, 본 논문이 다분절 PEEK cage를 이용한 ACDF 환자의 장기간 추적 관찰에 대한 결과를 최초로 보고하는 바이다.

Collection @ chosun

조선대학교 CHOSUN UNIVERSITY

참고 문헌

1. Arrington ED, Smith WJ, Chambers HG, Bucknell AL, Davino NA: Complications of iliac crest bone graft harvesting. Clin Orthop Relat Res: 300-309, 1996

2. Baba H, Furusawa N, Imura S, Kawahara N, Tsuchiya H, Tomita K: Late radiographic findings after anterior cervical fusion for spondylotic myeloradiculopathy. Spine(Phila Pa 1976) 18:2167- 2173, 1993

3. Bohler J, Gaudernak T: Anterior plate stabilization for fracture-dislocations of the lower cervical spine. J Trauma 20:203- 205, 1980.

4. Brantigan JW, Steffee AD, Geiger JM: A carbon fiber implant to aid interbody lumbar fusion. Mechanical testing. Spine(Phila Pa 1976) 16:S277-282, 1991

5. Brown JA, Havel P, Ebraheim N, Greenblatt SH, Jackson WT: Cervical stabilization by plate and bone fusion. Spine(Phila Pa 1976) 13:236-240, 1988

6. Chau AM, Mobbs RJ: Bone graft substitutes in anterior cervical discectomy and fusion. Eur Spine J 18:449-464, 2009

7. Cherubino P, Benazzo F, Borromeo U, Perle S: Degenerative arthritis of the adjacent spinal joints following anterior cervical spinal fusion: clinicoradiologic and statistical correlations. Ital J Orthop Traumatol 16:533-543, 1990

8. Cho DY, Lee WY, Sheu PC: Treatment of multilevel cervical fusion with cages. Surg Neurol 62:378-385, discussion 385-376, 2004

9. Cho DY, Liau WR, Lee WY, Liu JT, Chiu CL, Sheu PC: Pre- liminary

Collection @ chosun

조선대학교 CHOSUN UNIVERSITY

experience using a polyetheretherketone(PEEK) cage in the treatment of cervical disc disease. Neurosurgery 51:1343- 1349; discussion 1349-1350, 2002

10. Connolly ES, Seymour RJ, Adams JE: Clinical evaluation of ante- rior cervical fusion for degenerative cervical disc disease. J Neu- rosurg 23:431-437, 1965

11. Demircan MN, Kutlay AM, Colak A, Kaya S, Tekin T, Kibici K, et al: Multilevel cervical fusion without plates, screws or auto- genous iliac crest bone graft. J Clin Neurosci 14:723-728, 2007

12. Ha SK, Park JY, Kim SH, Lim DJ, Kim SD, Lee SK: Radiologic Assessment of Subsidence in Stand-Alone Cervical Polyethere- therketone(PEEK) Cage. J Korean Neurosurg Soc 44:370-374, 2008

13. Hacker RJ, Cauthen JC, Gilbert TJ, Griffith SL: A prospective randomized multicenter clinical evaluation of an anterior cer- vical fusion cage. Spine(Phila Pa 1976) 25:2646-2654; discu- ssion 2655, 2000

14. Hilibrand AS, Carlson GD, Palumbo MA, Jones PK, Bohlman HH: Radiculopathy and myelopathy at segments adjacent to the site of a previous anterior cervical arthrodesis. J Bone Joint Surg Am 81:519-528, 1999

15. Kaiser MG, Haid RW, Jr., Subach BR, Barnes B, Rodts GE, Jr.: Anterior cervical plating enhances arthrodesis after disce- ctomy and fusion with cortical allograft. Neurosurgery 50: 229- 236; discussion 236-228, 2002

16. Kim SY PK, Jung SS, Chung SY, Kim SM, Park MS, Kim HK: An Early Comparative Analysis of the Use of Autograft Versus Allograft in Anterior Cervical Discectomy and Fusion. Korean J Spine 9:142-146, 2012

17. Madawi AA, Powell M, Crockard HA: Biocompatible osteo- conductive

Collection @ chosun

조선대학교 CHOSUN UNIVERSITY

polymer versus iliac graft. A prospective compara- tive study for the evaluation of fusion pattern after anterior cervical discectomy. Spine(Phila Pa 1976) 21:2123-2129; dis- cussion 2129-2130, 1996

18. Mastronardi L, Ducati A, Ferrante L: Anterior cervical fusion with polyetheretherketone(PEEK) cages in the treatment of de- generative disc disease. Preliminary observations in 36 consec- utive cases with a minimum 12-month follow-up. Acta Neurochir (Wien) 148:307-312; discussion 312, 2006

19. Matge G: Anterior interbody fusion with the BAK-cage in cer- vical spondylosis. Acta Neurochir(Wien) 140:1-8, 1998

20. Matge G, Leclercq TA: Rationale for interbody fusion with threaded titanium cages at cervical and lumbar levels. Results on 357 cases. Acta Neurochir(Wien) 142:425-433; discussion 434, 2000

21. Matsunaga S, Kabayama S, Yamamoto T, Yone K, Sakou T, Nakanishi K: Strain on intervertebral discs after anterior cer- vical decompression and fusion. Spine(Phila Pa 1976) 24:670- 675, 1999

22. McAfee PC, Bohlman HH: One-stage anterior cervical decom- pression and posterior stabilization with circumferential arthr- odesis. A study of twenty-four patients who had a traumatic or a neoplastic lesion. J Bone Joint Surg Am 71:78-88, 1989

23. Park HW, Lee JK, Moon SJ, Seo SK, Lee JH, Kim SH: The efficacy of the synthetic interbody cage and Grafton for anterior cervical fusion. Spine(Phila Pa 1976) 34:E591-595, 2009

24. Sampath P, Bendebba M, Davis JD, Ducker T: Outcome in pa- tients with cervical radiculopathy. Prospective, multicenter study with independent clinical review. Spine(Phila Pa 1976) 24:591- 597, 1999

Collection @ chosun

조선대학교 CHOSUN UNIVERSITY

25. Sampath P, Bendebba M, Davis JD, Ducker TB: Outcome of patients treated for cervical myelopathy. A prospective, multi- center study with independent clinical review. Spine(Phila Pa 1976) 25:670-676, 2000

26. Shad A, Leach JC, Teddy PJ, Cadoux-Hudson TA: Use of the Solis cage and local autologous bone graft for anterior cervical discectomy and fusion: early technical experience. J Neurosurg Spine 2:116-122, 2005

27. Shapiro S: Banked fibula and the locking anterior cervical plate in anterior cervical fusions following cervical discectomy. J Neu- rosurg 84:161-165, 1996

28. Silber JS, Anderson DG, Daffner SD, Brislin BT, Leland JM, Hilibrand AS, et al: Donor site morbidity after anterior iliac crest bone harvest for single-level anterior cervical discectomy and fusion. Spine(Phila Pa 1976) 28:134-139, 2003

29. Sonntag VK, Klara P: Controversy in spine care. Is fusion necessary after anterior cervical discectomy? Spine(Phila Pa 1976) 21:1111-1113, 1996

30. Stauffer ES, Kelly EG: Fracture-dislocations of the cervical spine. Instability and recurrent deformity following treatment by ante- rior interbody fusion. J Bone Joint Surg Am 59:45-48, 1977

31. Suh PB, Kostuik JP, Esses SI: Anterior cervical plate fixation with the titanium hollow screw plate system. A preliminary report. Spine(Phila Pa 1976) 15:1079-1081, 1990

32. Thorell W, Cooper J, Hellbusch L, Leibrock L: The long-term clinical outcome of patients undergoing anterior cervical discectomy with and without intervertebral bone graft placement. Neurosurgery 43:268-273; discussion 273-264, 1998

33. Wenz LM, Merritt K, Brown SA, Moet A, Steffee AD: In vitro

Collection @ chosun

조선대학교
CHOSUN UNIVERSITY

biocompatibility of polyetheretherketone and polysulfone com- posites. J Biomed Mater Res 24:207-215, 1990

34. Zhou J, Xia Q, Dong J, Li X, Zhou X, Fang T, et al: Compa- rison of stand-alone polyetheretherketone cages and iliac crest autografts for the treatment of cervical degenerative disc diseases. Acta Neurochir(Wien) 153:115-122, 2010-

Collection @ chosun

조선대학교
CHOSUN UNIVERSITY

Table 1. The mean values of clinical parameters measured before surgery, and at the last follow-up

Characterisitcs	No.	Percent.
성별		
남/여	32/16	
AGE	45.8 ± 7.2	
수술분절		
2분절	41	85.4
3분절	4	8.33
4분절	1	2.0
수술부위		
C2-3	2	2.04
C3-4	7	7.14
C4-5	15	15.3
C5-6	38	38.8
C6-7	36	36.73
임상증상		
Radiculopathy	36	75
Myelopathy	8	16.7
Radiculomyelopathy	4	8.33

Collection @ chosun

조선대학교
CHOSUN UNIVERSITY

Table 2. Clinical Outcomes after multiple ACDF with PEEK alone cage

Data	
Cervical Pain	
Preoperative	7.4±0.7
Postoperative	2.5±0.8
P value	< 0.05
Arm pain	
Preoperative	7.9±0.8
Postoperative	3.2±1.1
P value	< 0.05
JOA Score	
Preoperative	11.1±2.9
Postoperative	14.5±2.6
P value	< 0.05

Collection @ chosun

조선대학교 CHOSUN UNIVERSITY

Table 3. Radiologic findings after multiple ACDF with PEEK cage

Data	
골 유합률	
2 LEVEL	41/41(100%)
3 LEVEL	4/4 (100%)
4 LEVEL	1/1(100%)
경추 후만 각도	
Preoperative	0.2±0.4
Postoperative	0.4±0.5
P value	< 0.05
ADH(mm)	
Preoperative	6.27±1.47
Postoperative	10.63±1.32
Last F/U	8.32±1.08
P value	<0.05
IH(mm)	
Preoperative	36.7±3.35
Postoperative	41.2±4.23
Last f/u	38.7±3.75
P value	<0.05
SIA(°)	
Preoperative	-3.35±3.44
Postoperative	-6.85±3.01
last f/u	-3.21±3.6
P value	<0.05

Collection @ chosun

조선대학교
CHOSUN UNIVERSITY

Figure 1. PEEK(polyetheretherketone) cervical cage and molercular structure

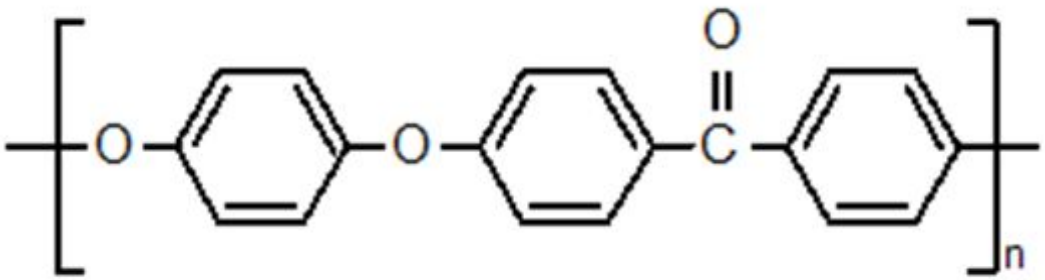

Collection @ chosun

조선대학교
CHOSUN UNIVERSITY

Figure 2. Lateral view(A), and dynamic flexion(B) and extension(C) view at 6 month later 2 level cervical fusion : 2 level intervertebral fusion were completed and intervertebral height and range of motion were preserved.

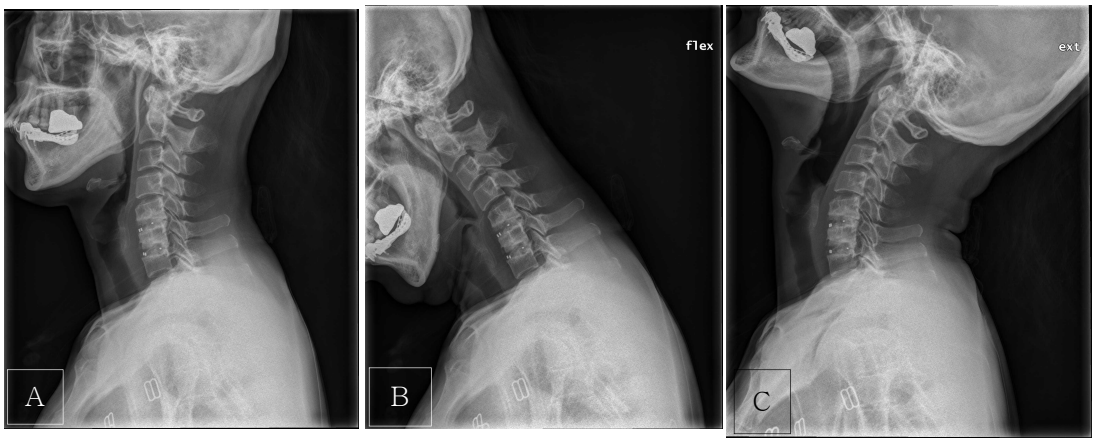

Collection @ chosun

조선대학교
CHOSUN UNIVERSITY

Figure 3. Postoperative 6 months later radiologic images of Lateral view(A) and flexion(B) and extension view(C) shows 3 levels of intervertebral fusion were completed and intervertebral height and motion preserved. Postoperative CT images of sagittal view (D) and coronal view (E) show all 3 levels of intervertebral fusion were grade 3 that means bridging bone within and around the cage.

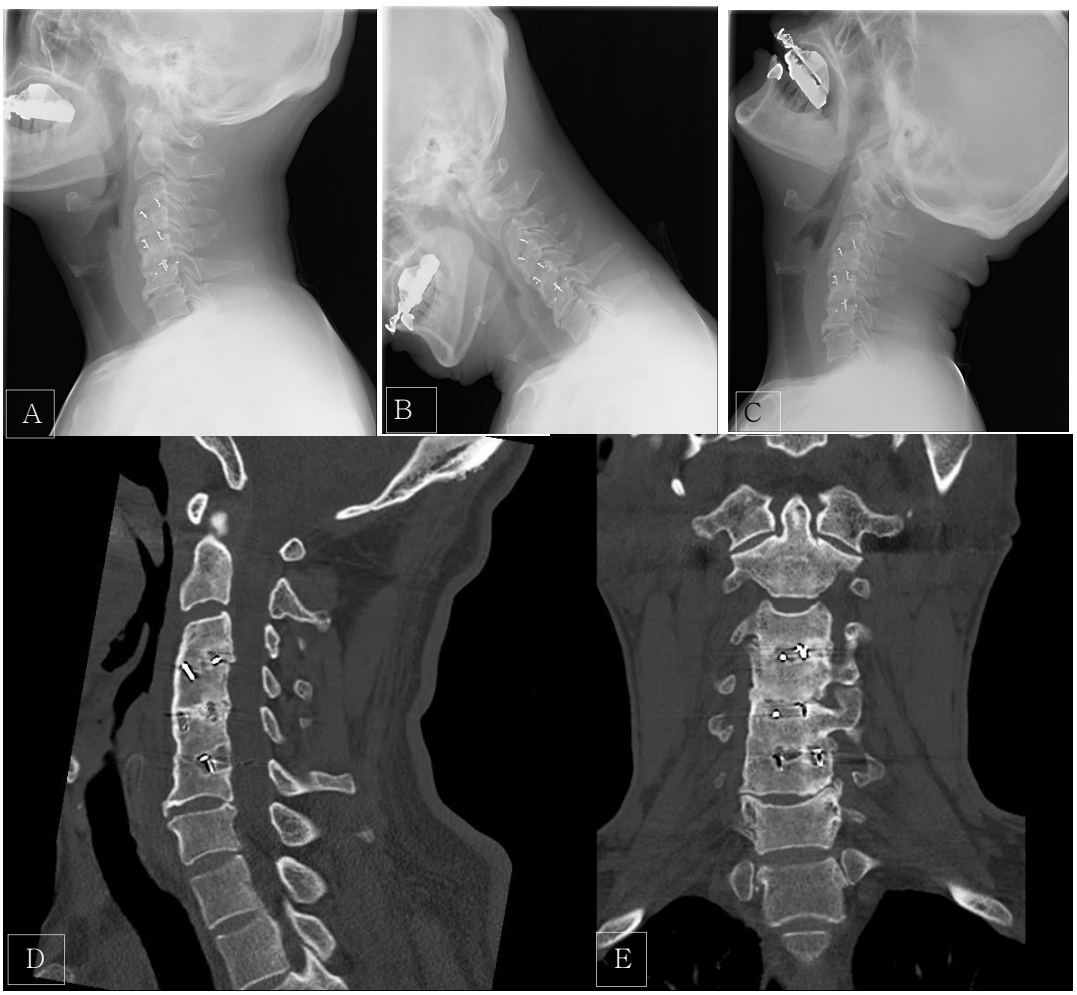

Collection @ chosun

조선대학교
CHOSUN UNIVERSITY

Figure 4. Schematic view of parameter of cervical lateral view. In the case of multiple cervical intervertebral fusion, we measured parameters between the most upper vertebra and the lowest vertebra.

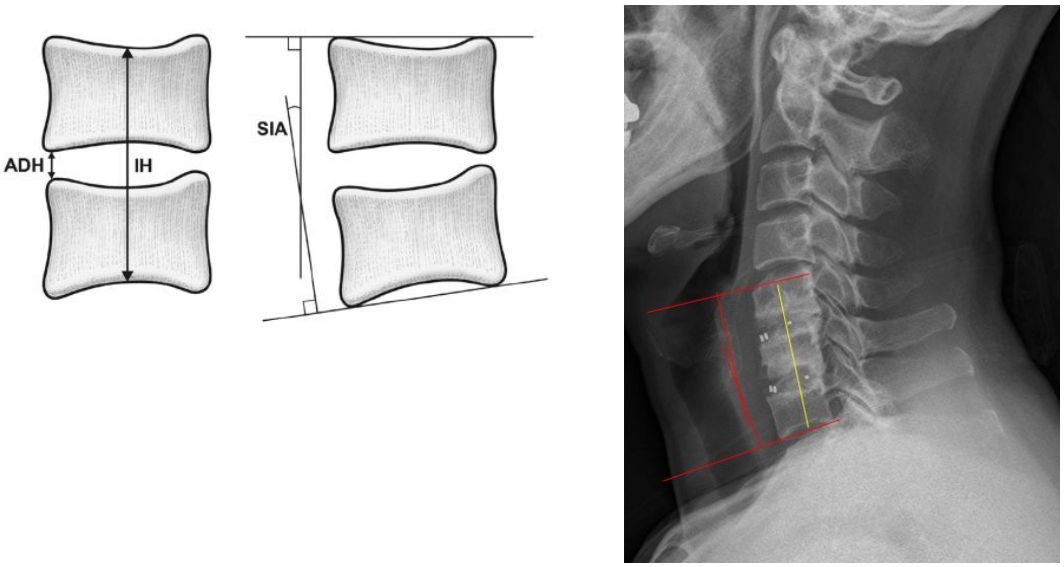

ADH : Anterior disc height, IH : Interbody height, SIA : Segmental interbody angle

Collection @ chosun

조선대학교
CHOSUN UNIVERSITY

저작물 이용 허락서

학 과	의학과	학 번	20127535	과 정	박사
성 명	한글: 김병욱 한문 : 영문 : Kim Byoung Wook				
주 소	광주광역시 남구 진월동 대주1차 107동 1213호				
연락처	E-MAIL : pdapdapda@hanmail.net				
논문제목	한글 : PEEK cage를 이용한 다분절 경추 유합술에 대한 임상적 결과 영어 : Clinical outcomes of multiple cervical fusion with PEEK cage				

본인이 저작한 위의 저작물에 대하여 다음과 같은 조건아래 조선대학교가 저작물을 이용할 수 있도록 허락하고 동의합니다.

- 다 음 -

1. 저작물의 DB구축 및 인터넷을 포함한 정보통신망에의 공개를 위한 저작물의 복제,
   기억장치에의 저장, 전송 등을 허락함
2. 위의 목적을 위하여 필요한 범위 내에서의 편집・형식상의 변경을 허락함. 다만, 저작물의 내용변경은 금지함.
3. 배포・전송된 저작물의 영리적 목적을 위한 복제, 저장, 전송 등은 금지함.
4. 저작물에 대한 이용기간은 5년으로 하고, 기간종료 3개월 이내에 별도의 의사표시가 없을 경우에는 저작물의 이용기간을 계속 연장함.
5. 해당 저작물의 저작권을 타인에게 양도하거나 또는 출판을 허락을 하였을 경우에는 1개월 이내에 대학에 이를 통보함.
6. 조선대학교는 저작물의 이용허락 이후 해당 저작물로 인하여 발생하는 타인에 의한
   권리 침해에 대하여 일체의 법적 책임을 지지 않음
7. 소속대학의 협정기관에 저작물의 제공 및 인터넷 등 정보통신망을 이용한 저작물의
   전송・출력을 허락함.

동의여부 : 동의(O) 반대( )

2014 년 10 월 14 일

저작자: 김병욱 (서명 또는 인)

조선대학교 총장 귀하

Collection @ chosun