creative commons

COMMONS DEED

저작자표시-비영리-변경금지 2.0 대한민국

이용자는 아래의 조건을 따르는 경우에 한하여 자유롭게

- 이 저작물을 복제, 배포, 전송, 전시, 공연 및 방송할 수 있습니다.

다음과 같은 조건을 따라야 합니다:

저작자표시. 귀하는 원저작자를 표시하여야 합니다.

비영리. 귀하는 이 저작물을 영리 목적으로 이용할 수 없습니다.

변경금지. 귀하는 이 저작물을 개작, 변형 또는 가공할 수 없습니다.

- 귀하는, 이 저작물의 재이용이나 배포의 경우, 이 저작물에 적용된 이용허락조건을 명확하게 나타내어야 합니다.
- 저작권자로부터 별도의 허가를 받으면 이러한 조건들은 적용되지 않습니다.

저작권법에 따른 이용자의 권리는 위의 내용에 의하여 영향을 받지 않습니다.

이것은 이용허락규약(Legal Code)을 이해하기 쉽게 요약한 것입니다.

Disclaimer

dCollection

[UCI]I804:24011-200000276225

2014년 8월

석사학위논문

골다공증을 동반한 65세이상 고령의 고관절부 골절에서 원추형 대퇴 주대를 이용한 무시멘트형 양극성 고관절 반치환술

조 선 대 학 교 대 학 원

의 학 과

임 채 원

골다공증을 동반한 65세이상 고령의 고관절부 골절에서 원추형 대퇴 주대를 이용한 무시멘트형 양극성 고관절 반치환술

Bipolar Hemiarthroplasty Using Cementless Cone Stem for Osteoporotic Hip Fractures in Patients Older than 65 Years Old Age

2014년 8월 25일

조 선 대 학 교 대 학 원

의 학 과

임 채 원

dCollection @ chosun

골다공증을 동반한 65세이상 고령의 고관절부 골절에서 원추형 대퇴 주대를 이용한 무시멘트형 양극성 고관절 반치환술

지도교수 이 상 홍

이 논문을 의학 석사학위신청 논문으로 제출함

2014년 4월

조 선 대 학 교 대 학 원

의 학 과

임 채 원

dCollection @ chosun

임채원의 석사학위 논문을 인준함

위원장 조선대학교 교수 하 상 호 (인)

위 원 조선대학교 교수 이 준 영 (인)

위 원 조선대학교 교수 이 상 홍 (인)

2014년 05월

조 선 대 학 교 대 학 원

dCollection @ chosun

목 차

ABSTRACT ---------- v

Ⅰ. 서론 ---------- 1

Ⅱ. 대상 및 방법 ---------- 2

Ⅲ. 결과 ---------- 5

Ⅳ. 고찰 ---------- 7

Ⅴ. 결론 ---------- 12

참고문헌 ---------- 13

dCollection @ chosun

표목차

Table 1. Demographic data of hip fracture patients ---------- 19

Table 2. Harris hip score ---------- 20

Table 3. Categories of walking ability by Koval ---------- 21

Table 4. Data of clinical and radiologic results ---------- 22

dCollection @ chosun

도목차

Figure 1. Hip AP and lateral radiograph of a 70-year-old female patient shows thin cortical bone thickness and widened of medullary cavity ---------- 23

Figure 2. (A,B) Hip AP and lateral radiograph of a 83-year-old male with unstable intertrochanteric femur fracture. (C,D) Postoperative radiograph shows stable fixation of femoral stem, using Dall-Miles cable grip system as figure of eight ---------- 24

Figure 3. Wagner Cone Stem(Zimmer, Warsaw, IN, USA). The titanium implant has a cone stem with a tapered angle of 5° . Eight sharp longitudinal ridges are evenly distributed over the entire circumference of the prosthetic stem. The titanium surface is coarse blasted for osseointegration. The round stem facilitates unimpeded rotation during implantation to adjust the anteversion angle ---------- 25

dCollection @ chosun

Figure 4. (A) Radiograph of a 73-year-old female with left femoral neck fracture. (B) Postoperative AP hip radiograph. (C,D) Hip AP and lateral radiograph shows stable bony fixation without no subsidence or osteolysis at 5.5 years after the operation ------ 26

dCollection @ chosun

ABSTRACT

Bipolar Hemiarthroplasty Using Cementless Cone Stem for Osteoporotic Hip Fractures in Patients Older than 65 Years Old Age

Lim Chae Won

Advisor : Prof. Lee Sang Hong

Department of Medicine,

Graduate School of Chosun University

Purpose: To evaluate the clinical and radiologic results of bipolar hemiarthroplasty using cementless cone stem for osteoporotic hip fracture in patients older than 65 years old age.

Materials and Methods: This study examined 110 cases who underwent the bipolar hemiarthroplasty using cementless cone stem via posterolateral approach between September 2006 and December 2011. They were available to follow up of more than 2 years. There were 36 men and 84 women. The mean age of the patients was 78.2 years (range, 65-95), and the mean follow up period was 34 months (range, 24-81). The mean bone mineral density (T-score) was -3.47 (range, -2.54- -6.16). The clinical evaluation was carried out about Harris hip score, ambulatory function, thigh pain. The femoral radiologic

dCollection @ chosun

evaluation was carried out about position change, osteolysis, subsidence, loosening, intraoperative fracture. The acetabular radiologic evaluation was carried out about acetabular erosion.

Results: At last follow up, Harris hip score was 86.2 (range, 64-92) in femoral neck fracture and 81.4 (range, 63-90) in intertrochanteric fracture. 55 cases was recover preoperative ambulatory function. 3 cases appealed mild thigh pain, but all of them recovered through follow up period and had normal radiologic findings. Subsidence occurred in 7 patient, but there were no clinical significant. There were no osteolysis, loosening, intraoperative fracture. There were 2 cases of acetabular erosion due to delayed deep infection. All cases had stable bony fixation. In complication, there were three cases of heterotopic ossification, three cases of deep vein thrombosis, two cases of dislocation and two cases of delayed deep infection.

Conclusion: Both clinically and radiologically, bipolar hemiarthroplasty with cementless cone stem is effective and satisfactory method for the treatment of patients older than 65 years old age on osteoporotic hip fracture.

Key words: osteoporosis, hip fracture, cone stem, bipolar hemiarthroplasty

dCollection @ chosun

Ⅰ. 서론

고관절부 골절은 평균 수명의 증가로 그 빈도가 늘어가고 있으며, 대부분 고령에서 발생하고 내과적 질환을 동반하는 경우가 많아 수술 후 전신적 합병증으로 인한 유병률 및 사망률이 높다.[1,2] 치료 방법으로 고령의 대퇴 경부 골절에서는 인공 관절 치환술이 보편적으로 시행되고, 전자간 골절에서는 골수강내 금속정 또는 금속판을 이용한 골접합술이 주로 시행되지만 고령, 심한 골다공증, 불안정성 골절인 경우 인공 관절 치환술이 고려되고 있다.[3] 인공 관절 치환술은 초기에 안정된 고정이 된다면 조기 보행이 가능하고 수술 후 합병증을 최소화 할 수 있어 고령의 고관절부 골절 환자에서 성공적인 일차적 치료로 받아들여지고 있다.[4] 대퇴 주대 고정을 위해 시멘트를 이용한 고관절 치환술은 초기 안정된 고정으로 조기 체중 부하가 가능하여 많이 사용되어 왔으나, 장기 추시 결과 무균성 해리와 시멘트 주위의 과도한 골용해 등의 여러가지 합병증이 대두되면서 생물학적 고정을 바탕으로 한 무시멘트 고관절 치환술이 등장하였다.[5-7] 고령의 환자는 대부분 골량이 감소하고 골질이 저하된 골다공증 상태로, 이는 골 내성장에 문제를 일으킬 수 있고 골수강을 확장시키며 피질골을 얇게 하여 근위 대퇴골의 형태를 변화시킨다(Fig. 1). 이러한 이유로 골다공증을 동반한 고관절부 골절의 치료로 근위부 고정형 대퇴 주대를 이용한 무시멘트 고관절 치환술시 초기 고정력을 얻는데 어려움이 있다. 이에 저자는 골다공증을 동반한 65세 이상의 고령 환자에서 발생한 고관절부 골절의 치료로 골간단-간부 이행부에 압박 고정이 되는 원위부 고정 개념의 무시멘트 원추형 대퇴 주대를 이용하여 양극성 고관절 반치환술을 시행하고 최소한 2년 이상 추시가 가능하였던 환자의 임상적, 방사선적 결과에 대하여 보고 하고자 한다.

dCollection @ chosun

II. 대상 및 방법

1. 연구대상

2006년 9월부터 2011년 12월까지 고관절부 골절로 내원하였던 65세 이상 환자 중 무시멘트 원추형 대퇴 주대(Wagner Cone Stem; Zimmer, Warsaw, IN, USA)를 사용하여 양극성 반치환술을 시행받은 295예 중, 추시 기간 내 사망하거나 추적 관찰이 불가능한 경우를 제외하고 2년 이상 추시가 가능하였던 110예를 대상으로 의무기록과 방사선 기록을 토대로 후향적 연구를 시행하였다. 대퇴 경부 골절이 75예였으며 평균 연령 76세(65-95), 남자 14(19%)예, 여자 61(81%)예, 평균 추시 기간 38개월(24-81)이었으며, 이중 에너지 방사선 골밀도 측정(Dual energy X-ray absorptiometry, DEXA)을 이용한 평균 골밀도는 T점수 -3.42(-2.54- -5.24)이었다. 대퇴 전자간 골절은 35예로 평균 연령 80세(70-92), 남자 13(37%)예, 여자 22(63%)예, 평균 추시 기간 29개월(24-62)이었으며, 평균 골밀도는 T점수 -3.60(-2.67- -6.16)이었다. 수상 원인은 실족이 94예(85.4%)로 대부분의 원인이었고, 낙상이 12예(10.9%), 교통사고 4예(3.6%) 이었다. Dorr[8] 분류에 따른 대퇴 근위부의 형태 분석상 B형이 53예, C형이 57예 이었다(Table 1).

2. 수술방법 및 재활

수술은 환자의 전신 상태에 따라 전신마취 또는 척추 마취하에 측와위에서 modified Gibson 후외측 도달법을 사용하여 한명의 동일한 시술자에 의해 시행되었고 수상 후 입원일부터 수술시까지 평균 4.3일(1~14)이 소요되었다. 전자간 골절의 경우 분리된 대전자 및 소전자 골편은 골편의 크기, 분쇄정도에 따라 Ethibond(Ethicon Inc. U.K)을 이용하여 봉합술을 시행하거나 강선, 케이블,

dCollection @ chosun

대전자 재부착 기구(trochanter reattachment device)등을 이용하여 고정하였다(Fig. 2). 대전자부와 소전자부의 골절이 함께 있는 13예에 대하여 대전자부는 모두 고정을 시행하였으며 6예는 환형 또는 8자형 긴장대 강선 고정술, 3예는 케이블 시스템, 2예는 강선과 케이블을 함께 사용, 2예는 대전자 재부착 기구를 사용하였다. 소전자부 고정은 대전자부 고정을 시행하고 대퇴 주대를 삽입한 뒤 주대의 안정성을 평가하여 필요하다고 판단되는 경우에 한해서 2예에서 긴장대 강선 고정술, 1예는 케이블 시스템을 이용한 고정술을 시행하였다. 전 예에서 대퇴 삽입물은 원추형 대퇴 주대를 사용하여 무시멘트 방법으로 압박 고정하였다. 주대는 티타늄 합금(Ti6Al4V) 재질이고 전장에 걸쳐 거칠게 표면 처리(corundum blasted)되어 있으며, 장축을 따라 세로 방향으로 8개의 종극을 갖고 5도의 각으로 감소되는 직선형(straight) 쐐기형(tapered) 모양이다(Fig. 3).[9] 대퇴 골두의 크기는 28mm를 사용하였다. 수술 후 치료는 수술 당일부터 대퇴 사두근 강화 운동을 시행하였고, 수술 후 평균 1주일을 전후로 보행기를 이용하여 부분 체중 부하 보행을 시작하였으며 통증 허용범위에서 점차 체중 부하를 늘려 가면서 최대 3개월 이내에 전 체중 부하를 시행하도록 하였다.

3. 임상적 평가

환자의 추시는 수술 후 6주, 3개월, 6개월, 12개월 그 후 1년 간격으로 시행하였다. 임상적 평가는 최종 추시 시점의 Harris 고관절 점수와 수술 전 후 보행능력 및 대퇴부 동통을 조사하였다(Table 2). Harris 고관절 점수가 90점 이상인 경우를 우수, 90점 미만 80점 이상인 경우를 양호, 80점 미만 70점 이상인 경우를 보통, 70점 미만인 경우를 불량으로 평가하였으며, 보행능력의 평가는 Koval 등[10]에 의한 등급에 따라 수술 전과 수술 후를 비교하였다(Table 3).

dCollection @ chosun

4. 방사선적 평가

방사선적 평가는 수술당일 촬영하였던 사진과 최종 추시까지 촬영하였던 고관절 전후면, 측면 사진을 비교하여 대퇴 주대의 상태를 Gruen[11] 영역에 따라 비교 분석하였다. 수술 직후 대퇴 주대의 고정 상태는 Engh 등[12]의 분류에 의하여 압박고정(press fit)과 비압박 고정으로 구분하였고, 대퇴 주대의 안정성은 Engh 등[13]의 분류를 기준으로 골성 고정, 섬유성 안정 고정, 불안정성 고정으로 분류하였다. 대퇴 주대의 위치는 Rothman 등[14]의 방법에 따라 삽입물이 5도 이상 내측으로 기울어져 있을 때 내반으로, 반대로 기울어져 있을 때 외반으로 정하였고 대퇴 주대의 수직 침강은 Callaghan 등[15]의 방법을 적용하여 대전자 첨부와 주대 상외측 견부의 수직거리가 5mm이상 증가하였을 경우로 정의하였다. 골 용해는 골 손실이 국소적인 낭종 모양이거나 가리비 모양이며 경계가 명확한 방사선 투과성 병변으로 정의하였고[16] 대퇴 주대의 해리는 2mm 이상의 주대 주위의 방사선 투과선이 Gruen 전 영역에서 나타나거나 진행될 경우, 5mm 이상의 수직 침강이 진행하는 경우, 현저한 내반 및 외반 변형이 관찰되는 경우로 정의하였다. 그 외 응력 방패 현상, 이소성 골화등을 평가하였고, 비구 마모의 측정은 수술 직후 고관절 전후면 사진에서 양극성 비구컵의 최상방과 비구골 사이의 간격을 측정하고, 같은 방법으로 최종 추시 사진에서 측정 후 비교하였다.

dCollection @ chosun

III. 결과

1. 임상적 결과

최종 추시시 Harris 고관절 점수는 우수 2예(1.8%), 양호 90예(81.8%), 보통 15예(13.6%), 불량 2예(1.8%)로 양호 이상의 결과를 보였으며 경부 골절에서 평균 86.2점(64-92), 전자간 골절에서 평균 81.4점(63-90)이었다. 수술 전 후 보행능력의 평가는 55예(50%)에서 술 전 보행능력과 비슷한 수준으로 회복하였으나 나머지 53예(48.2%)에서는 Koval 등에 의한 보행능력 등급상, 수상 전과 비교하여 수술 후 1단계 감소를 보였고, 2(1.8%)예에서는 2단계 감소를 보였다. 수상 전 보행이 가능하였던 102명의 경우 수술 후 보행기나 목발을 이용한 보행시까지의 기간은 평균 11.2일(3-20)이었으며, 골절 부위에 따라 경부 골절의 경우 평균 9.6일(5-14), 전자간부 골절의 경우 평균 14.2일(7-20)정도 소요 되었다. 3예에서 장기간 보행시 간헐적으로 나타나는 대퇴부 동통을 호소하였으나 방사선적 이상소견은 없었으며 대퇴 사두근 강화 운동 및 소염 진통제를 복용하여 대증치료 하였고 이후 추시 과정에서 호전양상을 보였다.

2. 방사선적 결과

전 예에서 수술 직후 압박 고정 상태를 확인하였고 최종 추시 사진에서 골성 안정 고정을 얻었다(Fig. 4). 전자간 골절 부위의 유합은 32예에서 관찰되었으며, 골 유합까지는 평균 13.3주(12-18)가 소요 되었다. 대전자 골편의 고정에 긴장대 강선 고정을 시행하였던 1예에서 강선의 파괴로 인하여 불유합이 1예 발생하였으나 섬유성 유합 상태로 보행 기능이 비교적 양호하고 통증이 경미하며 탈구등의 합병증이 발생하지 않아 재수술은 시행하지 않았다. 또한 소전자 골절

dCollection @ chosun

13예에서 고정을 시행하지 않았던 10예중 8예는 골편의 근위부 이동을 보였으나 골유합을 확인하였고, 2예에서 불유합이 발생하였으나 대퇴 주대의 안정성에는 영향을 미치지 않았다. 대퇴 주대의 위치 평가에서 5도 이상의 변화는 관찰되지 않았고, 5예에서 3도 미만의 내반 위치 변화가 관찰되었으나 추시 검사상 더 이상 진행하지 않았다. 또한 수직침강이 7예 관찰되었으나 모두 5mm이내로 의미있는 수치는 아니었고 마찬가지로 추시 검사상 진행하지 않음을 확인하였다. 그 외 골용해, 해리, 수술 중 의인성 골절등은 1예도 발생하지 않았다. 비구부 골미란 및 비구컵의 이동 2예 관찰되었으나 지연성 심부 감염에 의해 발생한 것으로 판명되었다(Table 2).

3. 합병증

합병증으로는 이소성 골형성증 3예, 심부 정맥 혈전증 3예, 후방 탈구 2예, 지연성 심부 감염 2예가 발생하였다. 후방 탈구가 2예에 대해서는 도수 정복 후 보조기 착용하에 안정가료하며 환자 및 보호자에게 자세 교육을 재차 시행하였고 이후 증상 재발없이 호전되었다. 3예에서 이소성 골형성증이 발생하였으나 Brooker 1형[17]으로 관절 운동 범위 제한등의 임상적 증상을 유발한 경우는 없었다. 전 예에서 수술 후 압박 스타킹을 착용하고 조기 보행을 권고하였으나 3예에서 동반된 내과 질환으로 인한 전신 상태 저하로 인하여 수술 후 보행시작이 지연되었고, 하지 동통과 부종을 보이는 심부 정맥 혈전증이 진단되어 약물치료를 하였다. 수술 후 2년 경과 후 지연성 심부 감염 2예가 발생하여 삽입물 제거 후 본원에서 자체 제작한 PROSTALAC을 삽입하였고, 2단계 치환술 계획으로 현재 외래 추시 중에 있다.

dCollection @ chosun

IV. 고찰

고령의 환자에서 발생한 고관절부 골절은 동반 질환이 많고 장기간 침상 생활로 인해 발생할 수 있는 여러가지 합병증 때문에 빠른 시일내에 골절부 안정화를 통한 조기 운동 및 보행을 가능케 하는 것이 중요하다. 일반적으로 대퇴 전자간 골절의 수술적 치료로 압박 고나사 또는 골수강내 고정술로 양호한 결과를 보이고 있으나, 불안정성 골절에서는 많은 고정 실패가 보고되고 있어 조기 체중부하와 빠른 회복을 가능케하는 인공 관절 치환술이 대안이 될 수 있다.[3,18] 골다공증을 동반한 고령의 대퇴골 경부 골절은 골절부 불유합과 대퇴 골두 무혈성 괴사, 고정 실패등의 이유로 내고정술 보다는 인공 고관절 치환술이 널리 시행되고 있다.[19] 1958년 John Charnley[20]에 의한 초기 인공 고관절 치환술은 고정을 얻기 위한 방법으로 시멘트를 사용하였다. 이후 1970년대 시멘트 인공 관절 치환술에 따른 부작용 및 고정 실패가 보고되면서 시멘트 사용에 관한 논란이 시작되었다. Parvizi 등[21]은 인공 고관절 치환술에서 시멘트를 이용할 경우 사망률이 더 높다고 보고하였고, 그 외 다수의 연구에서 시멘트 사용의 부작용으로 폐색전증, 시멘트 독성, 혈압 저하 등을 유발하여 순환기 및 호흡기 계통의 심각한 문제를 유발할 수 있음을 보고하였다.[22-24] 최근에는 생물학적 고정을 바탕으로 한 무시멘트 인공 고관절 치환술이 널리 이용되고 있다. 무시멘트 인공 고관절 치환술의 안정성은 초기 고정력 및 후기 생물학적 고정이 모두 중요한데 그중에서도 초기 고정력은 대퇴 주대의 선택과 술자의 술기에 따라 달라 질 수 있다. 무시멘트 인공 고관절 치환술의 도입 초기에는 고령에서 발생하는 고관절부 골절 환자 대부분이 골다공증을 동반하고 있어 대퇴 골수강은 넓은 반면 피질골은 얇아 대퇴 주대 초기 고정력이 부족하다는 주장이 제기되었다.[25] 그러나

dCollection @ chosun

Hungerford와 Jones 등[6]은 초기 대퇴 주대의 견고한 고정이 중요하나 골다공증에 의한 골질의 저하가 무시멘트형 대퇴 주대 사용의 금기는 아니라고 하였으며, Carlsson과 Nilsson 등[26]도 골량 자체는 대퇴 주대의 해리와 상관이 없다고 하였다. 한편 골 내성장에 관하여 Engh 등[12]은 감소된 골량 및 골조직 자체는 신생골 형성에 의미있는 영향을 주지 않으며, 또한 환자의 연령, 성별 등도 신생골 형성에 영향을 주지 않는다고 보고하였다. 즉, 골다공증을 동반한 고령의 환자에서도 적절한 종류의 무시멘트형 대퇴 주대를 사용한다면 압박 고정을 통한 초기 고정력을 얻고 후기 골 내성장에 의한 생물학적 고정이 가능하다. 본 연구에서 사용한 원추형 대퇴 주대는 소아기 화농성 고관절염 후유증, Legg-Calve-Perthes 질환의 후유증, 발달성 고관절 탈구 등의 질환으로 인해 고관절 이형성증이 생긴 경우 대퇴골 근위부의 골수강에 변형이 동반되었을때 일차적으로 선택할 수 있는 주대로 여러 저자들이 임상적으로 양호한 결과를 보고하고 있다.[9,27,28] 저자는 대부분의 고령의 고관절부 골절 환자가 골다공증을 동반하여 이로 인하여 골수강이 확장되고 피질골이 얇아져 근위 대퇴골의 형태가 변화는 점에 착안하여, 고관절 이형성증이 없는 환자에서 원위 고정의 개념인 원추형 대퇴 주대를 사용하여 양극성 반치환술을 시행하였다. Dorr 등은 근위 대퇴골의 기하학적 형태에 대해 A, B, C형으로 분류 하였는데, Shon 등[29]은 A형 샴페인잔형은 주로 젊은 층에 많고, C형 원통형은 60세 이상의 고령에 많다고 보고하였다. A형은 원추형 대퇴 주대 사용에 적합한 대상이 아니며, 본 연구에서는 B형과 C형을 대상으로 하였다. 수술 후 조기 보행이 가능한지 여부는 고령 환자에서 수술 후 합병증을 줄일 수 있는 가장 중요한 요소중 하나이다. 조기 보행을 함으로써 폐렴, 욕창, 배뇨장애, 관절 강직 등의 합병증을 줄일 수 있으며 심폐 질환 등, 기존의 내과적 질환의 악화를 예방하여 사망률을 줄일 수

dCollection @ chosun

있다.[30] Hinchey와 Day 등[31]은 수술 후 2주 내지 3주까지는 보행이 이루어져야 한다고 하였으며, 여러 문헌 보고에서 골내 성장을 위해 술 후 12주까지 부분 체중부하 보행을 권장하고 있다. 본 연구에서는 수술 후 보행시까지 소요된 기간은 대퇴 경부 골절의 경우 평균 9.6일, 전자간 골절의 경우 14.2일로 기존의 문헌과 비슷하거나 혹은 더 조기에 보행이 가능하였다. 이는 원추형 대퇴 주대가 8개의 세로로 배열된 예리한 종극을 가지고 있어 주대의 삽입과정에서 대퇴 피질골 속으로 파고들어가면서 강력한 초기 고정력을 얻을 수 있었기 때문이다. 수술 후 대퇴부 동통은 초기 대퇴 주대의 불안정성에 의한 원위부의 미세운동, 응력 방패 현상 또는 변화된 하중 전달 등의 기계적 요소, 원인이라고 알려져 있는데 원추형 대퇴 주대는 초기 강력한 회전 안정성을 제공하여 대퇴부 동통의 발생을 감소시킨다.[32] 본 연구에서 대퇴부 동통을 호소한 경우는 3예(4%) 뿐이었고, 수술 후 1년이 경과하면서 불편감이 없을 정도로 호전되었다. Engh와 Bobyn 등[33]은 대퇴골 근위부 골흡수 발생은 대퇴 협부 등 주대의 하부가 골수강에 단단히 고정되어 대퇴 경부 및 대퇴거 부위로 전달되는 하중이 감소하는 응력 방패 현상이 나타난 것이라고 보고하였다. 원추형 대퇴 주대는 골간단-간부 이행부에 압박고정이 되는 상대적으로 원위 고정 개념의 주대로 응력 방패 현상이 더욱 잘 발생할 수 있으나 본 연구에서는 전 예에서 응력차단 현상이 관찰되지 않았다. 원추형 대퇴 주대의 특성상 재질이 티타늄으로 만들어져 있어 코발트 계열의 다른 주대와 비교했을 때 탄성계수가 피질골과 유사하며, 형태학적 특성에서도 종극이 없는 대퇴 주대와 비교했을 때 주대의 중심 지름(core diameter)이 작기 때문에 같은 재질이라면, 강도(rigidity)가 낮고 탄성(elasticity)이 우수하여 하중 전달에 유리하다. 또한 종극 사이의 공간은 피질골과 대퇴 주대가 직접 접촉하지 않은 면으로써, 골이 흡수되기 전에 혈관이

dCollection @ chosun

자라 들어가기 때문에 골수강의 재혈관화를 촉진시켜 주는 장점이 있다.[9] 이러한 특성으로 인하여 전 예에서 응력 방패 현상 없이 우수한 결과를 보인 것으로 추측해 볼 수 있다. 그뿐만 아니라 대퇴 주대 전장에 걸쳐 거친 표면 처리가 되어 있어 동물 실험 및 사체 연구에서 대퇴 삽입물에 광범위하고 직접적인 골 표면 성장을 보였고, 이러한 표면 처리는 금속 표면으로부터 제3개체 마모(third body wear)를 일으키는 1㎛ 이하의 아주 작은 크기의 금속 마모편의 생성을 줄여준다고 하였다.[34,35] 본 연구에서도 Greun 구역 4를 제외하고 대부분의 구역에서 골내막 골형성이 관찰되었으며 최종 추시상 전 예에서 골성 안정 고정을 얻었고 5㎜ 이상의 수직 침강이나 대퇴 주대의 내반 혹은 외반 위치변화는 발생하지 않았다. 전자간 골절에서 대전자 골편을 고정하지 않을 경우 외전근의 약화로 인한 탈구 및 수술 후 기능 저하등의 합병증이 발생할 수 있어 전 예에서 고정술을 시행하였다. 소전자 골편의 경우 Jones[36]은 큰 후내측부 골편이 불안정성을 일으킬 수 있어 고정술 시행을 추천하였다. 그러나 Faldini 등[37]은 소전자 골편이 정복되지 않더라도 양극성 고관절 반치환술에 큰 문제를 일으키지 않는다고 하였으며 Kayali 등[38]도 불안정성 전자간부 골절의 치료로 소전자 골편 고정을 시행하지 않고 양극성 고관절 반치환술을 시행하였고 내고정술에 비해 우수한 임상 결과를 보고하였다. 본 연구에서는 소전자 골절 13예중 3예에 대해서만 고정술을 시행하고 10예는 고정술을 시행하지 않았으나 10예 모두 대퇴 주대의 골성 안정 고정을 얻을 수 있었다.

본 연구는 최소 2년 이상 추시 환자를 대상으로 하였는데, 대부분의 고관절부 골절 환자가 고령이고 전신상태가 양호하지 못한 경우가 많아서 수술 후 독립 보행이 가능하지 않거나, 보호자가 없는 경우 외래를 내원하지 못하는 경우가 많다. 반대로 2년 이상 추시가 가능하였던 환자는 상대적으로 건강상태가

dCollection @ chosun

양호하고 양극성 고관절 반치환술 후 보행 기능등의 임상적 결과가 양호한 환자였을 수 있다. 이러한 선택적 편견(selection bias)이 작용하였을 수 있다는 점과 후향적 연구로서 단일 병원의 추시 결과라는 점이 본 연구의 제한점이라 할 수 있다. 따라서 향후 전향적 연구와 함께 추시중 소실환자들의 결과 및 예후등을 포함한 종합적인 분석 및 연구가 필요할 것으로 생각된다.

dCollection @ chosun

V. 결론

골다공증을 동반한 고령의 고관절부 골절 환자에서 원추형 대퇴 주대를 이용한 무시멘트형 인공 고관절 양극성 반치환술은 임상적, 방사선적으로 만족스러운 결과를 보였고 Dorr B, C 형의 고관절부 골절 환자에서 유용한 치료 방법이라 생각된다.

dCollection @ chosun

참고문헌

1. Gingras MB, Clarke J, Evarts CM. Prosthetic replacement in femoral neck fractures. Clin Orthop Relat Res. 1980;152:147-57.

2. Cuckler JM, Tamarapalli JR. An algorithm for the management of femoral neck fractures. Orthopedics. 1994;17:789-92.

3. Haidukewych GJ, Berry DJ. Hip arthroplasty for salvage of failed treatment of intertrochanteric hip fractures. J Bone Joint Surg Am. 2003;85-A:899-904.

4. Khan RJ, MacDowell A, Crossman P, et al. Cemented or uncemented hemiarthroplasty for displaced intracapsular femoral neck fractures. Int Orthop. 2002;26:229-32.

5. Emery RJ, Broughton NS, Desai K, Bulstrode CJ, Thomas TL. Bipolar hemiarthroplasty for subcapital fracture of the femoral neck. A prospective randomised trial of cemented Thompson and uncemented Moore stems. J Bone Joint Surg Br. 1991;73:322-4.

6. Hungerford DS, Jones LC. The rationale for cementless total hip replacement. Orthop Clin North Am. 1993;24:617-26.

7. Engh CA, Bobyn JD. The influence of stem size and extent of porous coating on femoral bone resorption after primary cementless hip arthroplasty. Clin Orthop Relat Res. 1988;231:7-28.

dCollection @ chosun

8. Dorr LD, Faugere MC, Mackel AM, Gruen TA, Bognar B, Malluche HH. Structural and cellular assessment of bone quality of proximal femur. Bone. 1993;14:231-42.

9. Wagner H, Wagner M. Cone prosthesis for the hip joint. Arch Orthop Trauma Surg. 2000;120:88-95.

10. Koval KJ, Skovron ML, Aharonoff GB, Meadows SE, Zuckerman JD. Ambulatory ability after hip fracture. A prospective study in geriatric patients. Clin Orthop Relat Res. 1995;310:150-9.

11. Gruen TA, McNeice GM, Amstutz HC. "Modes of failure" of cemented stem-type femoral components: a radiographic analysis of loosening. Clin Orthop Relat Res. 1979;141:17-27.

12. Engh CA, Bobyn JD, Glassman AH. Porous-coated hip replacement. The factors governing bone ingrowth, stress shielding, and clinical results. J Bone Joint Surg Br. 1987;69:45-55.

13. Engh CA, Massin P, Suthers KE. Roentgenographic assessment of the biologic fixation of porous-surfaced femoral components. Clin Orthop Relat Res. 1990;257:107-28.

14. Rothman RH, Hozack WJ, Ranawat A, Moriarty L. Hydroxyapatite-coated femoral stems. A matched-pair analysis of coated and uncoated implants. J Bone Joint Surg Am. 1996;78:319-24.

15. Callaghan JJ, Dysart SH, Savory CG. The uncemented porous-coated

dCollection @ chosun

anatomic total hip prosthesis. Two-year results of a prospective consecutive series. J Bone Joint Surg Am. 1988;70:337-46.

16. Zicat B, Engh CA, Gokcen E. Patterns of osteolysis around total hip components inserted with and without cement. J Bone Joint Surg Am. 1995;77:432-9.

17. Warren SB, Brooker AF, Jr. Excision of heterotopic bone followed by irradiation after total hip arthroplasty. J Bone Joint Surg Am. 1992;74:201-10.

18. Haentjens P, Casteleyn PP, De Boeck H, Handelberg F, Opdecam P. Treatment of unstable intertrochanteric and subtrochanteric fractures in elderly patients. Primary bipolar arthroplasty compared with internal fixation. J Bone Joint Surg Am. 1989;71:1214-25.

19. Bezwada HP, Shah AR, Harding SH, Baker J, Johanson NA, Mont MA. Cementless bipolar hemiarthroplasty for displaced femoral neck fractures in the elderly. J Arthroplasty. 2004;19:73-7.

20. Charnley J. Total hip replacement by low-friction arthroplasty. Clin Orthop Relat Res. 1970;72:7-21.

21. Parvizi J, Holiday AD, Ereth MH, Lewallen DG. The Frank Stinchfield Award. Sudden death during primary hip arthroplasty. Clin Orthop Relat Res. 1999;369:39-48.

22. Cohen CA, Smith TC. The intraoperative hazard of acrylic bone cement:

dCollection @ chosun

report of a case. Anesthesiology. 1971;35:547-9.

23. Dandy DJ. Fat embolism following prosthetic replacement of the femoral head. Injury. 1971;3:85-8.

24. Parsons DW. Cardiac arrest and bone cement. Br Med J. 1970;3:710.

25. Kienapfel H, Sprey C, Wilke A, Griss P. Implant fixation by bone ingrowth. J Arthroplasty. 1999;14:355-68.

26. Carlsson AS, Nilsson BE. The relationship of bone mass and loosening of the femoral component in total hip replacement. Acta Orthop Scand. 1980;51:285-8.

27. McLaughlin JR, Lee KR. Total hip arthroplasty with an uncemented femoral component. Excellent results at ten-year follow-up. J Bone Joint Surg Br. 1997;79:900-7.

28. Park SS, Lee SH, Kim WH, Ha HH. Cementless total hip arthroplasty using the conical femoral stem. J Korean Orthop Assoc. 2013;48:426-32.

29. WY S, SH L, SW S, SJ J. The evaluation of proximal femur classification by Dorr as preoperative radiographic evaluation. J Korean Hip Soc. 1995;7:79-86.

30. Kho DH, Kim KH, Kim HJ, Kim DH. Bipolar hemiarthroplasty using calcar replacement stem for hip fractures in the elderly. J Korean Fracture Soc. 2008;21:232-9.

31. Hinchey JJ, Day PL. Primary Prosthetic Replacement in Fresh Femoral-Neck

dCollection @ chosun

Fractures. A Review of 294 Consecutive Cases. J Bone Joint Surg Am. 1964;46:223-40.

32. Engh CA, McGovern TF, Bobyn JD, Harris WH. A quantitative evaluation of periprosthetic bone-remodeling after cementless total hip arthroplasty. J Bone Joint Surg Am. 1992;74:1009-20.

33. Engh CA, Bobyn JD. Principles, techniques, results, and complications with a porous-coated sintered metal system. Instr Course Lect. 1985;35:169-83.

34. Wong M, Eulenberger J, Schenk R, Hunziker E. Effect of surface topology on the osseointegration of implant materials in trabecular bone. J Biomed Mater Res. 1995;29:1567-75.

35. Jasty M, Bragdon CR, Rubash H, Schutzer SF, Haire T, Harris W. Unrecognized femoral fractures during cementless total hip arthroplasty in the dog and their effect on bone ingrowth. J Arthroplasty. 1992;7:501-8.

36. Jones JB. Screw fixation of the lesser trochanteric fragment. Clin Orthop Relat Res. 1977;123:107.

37. Faldini C, Grandi G, Romagnoli M, et al. Surgical treatment of unstable intertrochanteric fractures by bipolar hip replacement or total hip replacement in elderly osteoporotic patients. J Orthoped Traumatol. 2006;7:117-21.

38. Kayali C, Agus H, Ozluk S, Sanli C. Treatment for unstable

dCollection @ chosun

intertrochanteric fractures in elderly patients: internal fixation versus cone hemiarthroplasty. J Orthop Surg. 2006;14:240-4.

dCollection @ chosun

Table 1. Demographic data of hip fracture patients.

	Neck	Intertrochanter
Number of patient (male/female)	75(14/61)	35(13/22)
Mean age (range,yrs)	76(65-95)	80(70-92)
Mean BMD (range,T-score)	-3.42(-2.54- -5.24)	-3.60(-2.67- -6.16)
Follow up period (range,month)	38(24-81)	29(24-62)
Dorr classification (type B/type C)	34/41	19/16

dCollection @ chosun

Table 2. Harris hip score

Pain	44
Limp	11
Support	11
Distance Walked	11
Sitting	5
Enter public transportation	1
Stairs	4
Put on Shoes and Socks	4
Abscence of Deformity	4
Range of Motion	5
Total Harris Hip Score	100

dCollection @ chosun

Table 3. Categories of walking ability by Koval

1) Independent Community Ambulator
2) Community Ambulator with Cane
3) Community Ambulator with Walker/Crutches
4) Independent Household Ambulator
5) Household Ambulator with Cane
6) Household Ambulator with Walker/Crutches
7) Nonfunctional Ambulator

dCollection @ chosun

Table 4. Data of clinical and radiologic results.

	Neck		Intertrochanter	
	Result	Number of patient	Result	Number of patient
HHS[a]	Excellent	1	Excellent	1
	Good	64	Good	26
	Fair	9	Fair	6
	Poor	1	Poor	2
Walking ability[b]	Same ability	39	Same ability	16
	1 Grade down[c]	35	1 Grade down	18
	2 Grade down	1	2 Grade down	1
Subsidence	1mm	1	1mm	2
	2mm	1	2mm	3
	>3mm	0	>3mm	0
Required date up to ambulation	9.6(5-14)days		14.2(7-20)days	

[a]HHS; Harris Hip score, [b]Walking ability; walking ability was evaluated by Koval method, [c]Grade down; patient who was declined of walking ability compared to pre operative function.

dCollection @ chosun

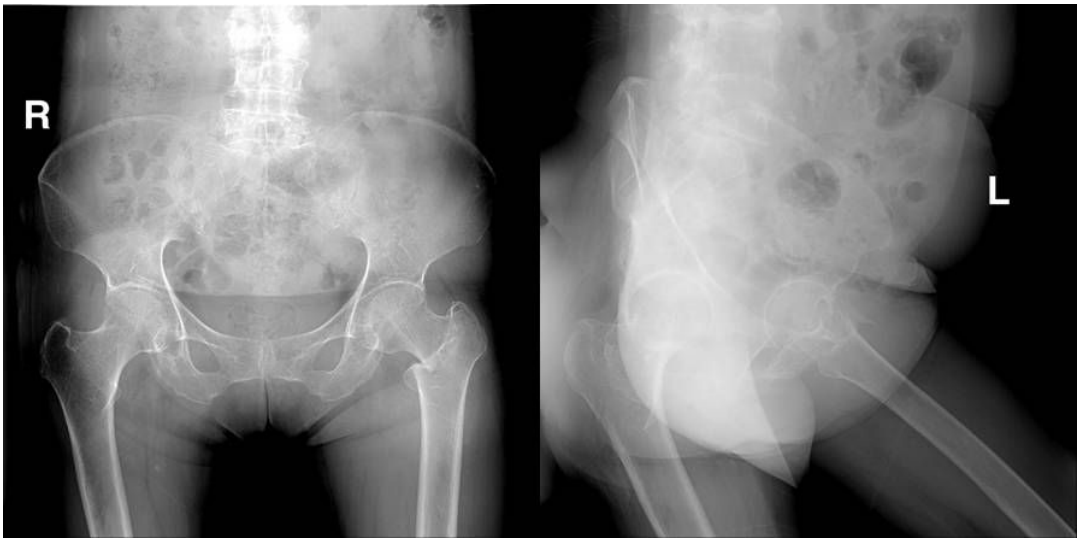

Figure 1. Hip AP and lateral radiograph of a 70-year-old female patient shows thin cortical bone thickness and widened of medullary cavity.

dCollection @ chosun

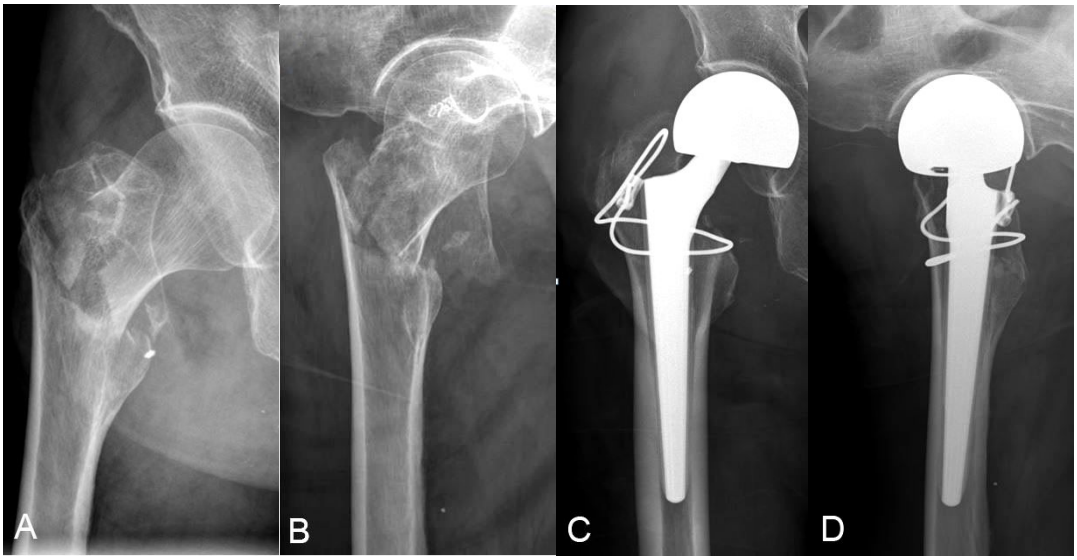

Figure 2. (A,B) Hip AP and lateral radiograph of a 83-year-old male with unstable intertrochanteric femur fracture. (C,D) Postoperative radiograph shows stable fixation of femoral stem, using Dall-Miles cable grip system as figure of eight.

dCollection @ chosun

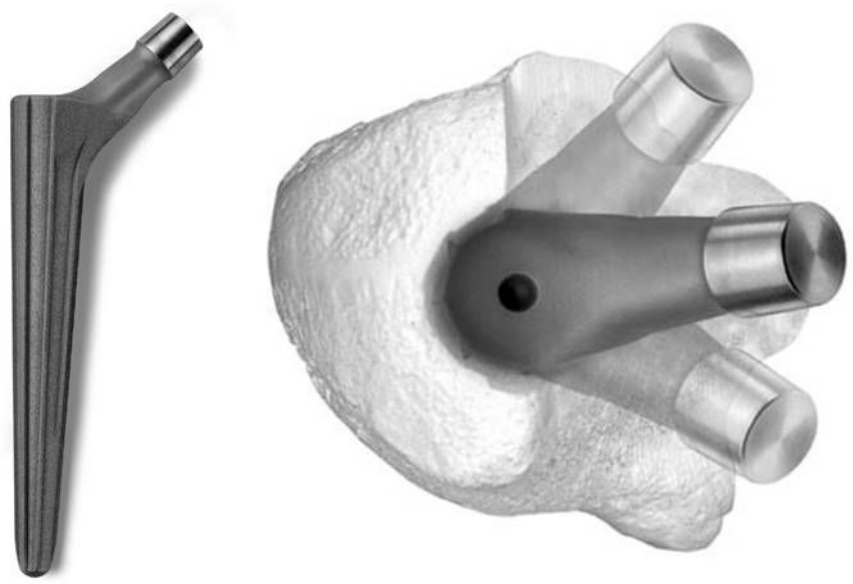

Figure 3. Wagner Cone Stem(Zimmer, Warsaw, IN, USA). The titanium implant has a cone stem with a tapered angle of 5°. Eight sharp longitudinal ridges are evenly distributed over the entire circumference of the prosthetic stem. The titanium surface is coarse blasted for osseointegration. The round stem facilitates unimpeded rotation during implantation to adjust the anteversion angle.

dCollection @ chosun

Figure 4. (A) Radiograph of a 73-year-old female with left femoral neck fracture. (B) Postoperative AP hip radiograph. (C,D) Hip AP and lateral radiograph shows stable bony fixation without no subsidence or osteolysis at 5.5 years after the operation.

dCollection @ chosun