creative commons

COMMONS DEED

저작자표시-비영리-동일조건변경허락 2.0 대한민국

이용자는 아래의 조건을 따르는 경우에 한하여 자유롭게

- 이 저작물을 복제, 배포, 전송, 전시, 공연 및 방송할 수 있습니다.
- 이차적 저작물을 작성할 수 있습니다.

다음과 같은 조건을 따라야 합니다:

저작자표시. 귀하는 원저작자를 표시하여야 합니다.

비영리. 귀하는 이 저작물을 영리 목적으로 이용할 수 없습니다.

동일조건변경허락. 귀하가 이 저작물을 개작, 변형 또는 가공했을 경우에는, 이 저작물과 동일한 이용허락조건하에서만 배포할 수 있습니다.

- 귀하는, 이 저작물의 재이용이나 배포의 경우, 이 저작물에 적용된 이용허락조건을 명확하게 나타내어야 합니다.
- 저작권자로부터 별도의 허가를 받으면 이러한 조건들은 적용되지 않습니다.

저작권법에 따른 이용자의 권리는 위의 내용에 의하여 영향을 받지 않습니다.

이것은 이용허락규약(Legal Code)을 이해하기 쉽게 요약한 것입니다.

Disclaimer

dCollection

[UCI]I804:24011-200000276175

2014년 4월
석사학위논문

Electrocautery를 병행한 덧눈꺼풀의 교정수술의 효과

조선대학교 대학원
의 학 과
박 지 만

Electrocautery를 병행한 덧눈꺼풀의 교정수술의 효과

Efficacy of Epiblepharon Repair with electroepilation

2014년 4월 21일

조선대학교 대학원

의 학 과

박 지 만

Collection @ chosun

Electrocautery를 병행한 덧눈꺼풀의 교정수술의 효과

지도교수 양 성 원

이 논문을 의학석사 학위신청 논문으로 제출함

2014년 04월

조선대학교 대학원

의 학 과

박 지 만

dCollection @ chosun

박지만의 석사학위 논문을 인준함

위원장 조선대학교 교 수 김 상 용 (인)

위 원 조선대학교 교 수 김 석 원 (인)

위 원 조선대학교 조교수 양 성 원 (인)

2014년 04월

조선대학교 대학원

dCollection @ chosun

목차

표 목 차 ····· ii
도 목 차 ····· iii
Abstract ····· 1
서 론 ····· 3
연구대상 및 방법 ····· 4
결 과 ····· 6
고 찰 ····· 7
참고문헌 ····· 10

dCollection @ chosun

표목차

Table 1 Preoperation data of Group A and B · · · · · · · · · 11

Table 2 Intraoperation data of Group A and B · · · · · · · · 12

Collection @ chosun

도목차

Figure 1 Electroepilation Instrument used in Operation · · · · · 13

Figure 2 Conventional Manner and Operation with Electroepiation · 14

Figure 3 Corneal erosion site in Epiblepharon · · · · · · · · · 15

Figure 4 Comparison with conventional methods and new operation with electroepilation · · · · · · · · · · · · 16

dCollection @ chosun

Abstract

Efficacy of Epiblepharon Repair with electroepilation

Ji-Man Park
Advisor : Prof. Seong-won Yang M.D./PhD.
Department of Medicine
Graduate School of Chosun University

Purpose : To evaluate the clinical efficacy of a procedure with electroepilation using a new incision line in cases of epiblepharon.

Subject and Method : This study comprises 121 eyes of 61 patients (29 males, 32 females), clinically diagnosed with epiblepharon, which were more than 2 months postoperative follow-up. In general anesthesia, 64 eyes of 32 patients, operated with conventional technique, were classified with Group A. 57 eyes of 29 patients, operated with minimal incision and electroepilation using 0.15mm fine tip and ST 501 (Dr. Oppel, Korea) were classified with Group B. In Group B, after marking the punctal position, the medial limit of the incision line was determined so as not to exceed the medial canthus, and the lateral limit was determined so as not to touch the cilia(under 2mm). The lower incision line was a folded line of skin formed after pulling the upper skin of the medial canthal area or after a downward gaze of the patient. The upper incision line was parallel to the lid margin from the medial limit and met the lower incision line at the lateral limit. After minimal incision of skin and pretarsal orbicularis muscle, transverse rotational suture were performed, and after that, cilia follicle of trichiasis was destroyed with fine tip of cautery. Based on corneal site of touching cilia, number of touched cilia, and number of trichiasis cilia, length of incision, number of rotational suture, and number of electroepilation were classified. Recurrence, number of regrowing touched cilia, reoperation and other complication were observed.

dCollection @ chosun

Result : Recurrence happened in three eyes, but only one of them underwent re-operation. The other 2 eyes showed weak touching not to need operation. There were no postoperative complications. In Group A, the average length of the incision is 16.45 mm, the average number of transverse rotational sutures is 2.48, and the average number of electrically cauteried cillia is 0. There was no reoperation, complication, contacted cornea with cilia and additional cillia removal. Mean follow-up period was 17.21 months. In group B, the average length of the incision is 9.77mm, the average number of rotational sutures is 1.87, and the average number of electrically cauteried cillia is 0.96. The cases of combined surgery are 4 of medial epicanthoplasty, 2 of upper blepharoplasty and 4 of both. The 2 eyes occurred that 1 cillia contact with cornea. But we observed, since the degree of contacting cornea is mild. There was no reoperation, complication and additional cillia removal. Mean follow-up period was 23.64 months.

Conclusion : This procedure with a newly designed incision line for cases of epiblepharon showed a low recurrence rate and good cosmetic results, with a reduced operation time.

dCollection @ chosun

서 론

덧눈꺼풀은 눈꺼풀테에 수평 피부주름이 관찰되고, 눈둘레근이 눈꺼풀판 위로 밀려 올라감으로 인해 눈썹이 각막 쪽으로 향하게 되어 특히 아래를 향하여 볼 때, 눈썹이 안구의 불편감 및 각막손상을 일으키는 선천성 눈꺼풀 질환이다. 아시아의 어린이들에게서 흔히 볼 수 있는 눈꺼풀 질환이며, 연령이 증가함에 따라 안면골 및 피부와 근육이 성장하여 저절로 호전되는 경향을 보인다.[1,2] 그러나 치료에도 반응하지 않는 각막병증과 안구증상이 지속될 시 난시 등의 굴절이상이나 약시를 일으킬 수 있는 위험성이 있으므로 수술적 처치가 필요하다. 덧눈꺼풀의 수술적 방법은 피부와 눈둘레근을 절제하고 피부를 검판에 고정하는 방법, 피부와 눈둘레근의 일부를 타원형으로 절제하고 피부를 검판에 고정하는 Hotz Celsus procedure, Sine curve 모양으로 피부를 절개하여 견이를 줄이는 Modified Hotz 법 등 다양한 수술 방법들이 사용되고 있다.[3-6] 하지만 이런 방법들은 속눈썹아래의 과도한 피부와 눈둘레근을 절제하는 방법들이어서 과도한 교정으로 인하여 안검외반이 발생할 수 있으며 많은 봉합사로 인해 흉터가 남을 수 있다는 단점이 있다. 이에 저자들은 작은 절개선과 첩모난생의 전기소작술을 병행하여 이러한 단점을 보완하고자 하였다.

dCollection @ chosun

연구 대상 및 방법

아래눈꺼풀의 덧눈꺼풀과 첩모난생으로 수술 받고 최소 2개월 이상 경과관찰한 61명 121안을 대상으로 눈썹에 의한 각막 상처의 분포, 각막에 닿는 눈썹의 개수, 첩모난생의 개수, 절개선의 길이, 회전봉합의 개수, 수술 후 합병증 및 재수술 여부 등을 의무기록조사를 통해 후향적으로 조사하였다. 수술 전 연령, 성별, 동반되는 이상 유무, 약시 등 검사와 협조가 되는 경우 안과적 검사 및 전신질환에 대한 검사를 하였다. 수술은 각막과 첩모의 접촉으로 임상 증상이 있거나 세극등검사상 각막 상처가 있는 경우에 시행하였고, 선천성 안검내반이 의심되는 경우는 대상에서 제외하였다.

시술은 한 술자에 의해 시술되었고 환자의 협조가 되지 않아 전신마취하에 수술하였다. 32명 64안은 회전봉합 방법으로 시행한 그룹 A로, 29명 57안은 최소절개와 ST-501(Dr. Oppel, SOMETECH, Korea)과 0.15mm Tip(Fig. 1)을 이용한 전기소작을 병행한 방법으로 시행한 그룹 B로 분류하였다.

그룹 A는 피부 절개를 첩모선 바로 밑으로 하고, Stevens scissor를 사용하여 눈둘레근과 눈꺼풀판을 분리시킨 다음, 눈둘레근과 잉여피부의 절제를 최소화하고, 지방이 많은 경우 전기소작을 하여 위축시켰다. 비흡수성 봉합사인 8-0 nylon을 이용하여 눈꺼풀판에 절개창 상부의 피부밑조직을 묶어 속눈썹 방향을 바깥쪽으로 회전시켰다(Fig. 2A, B). 그룹 B는 절개선의 내측 경계는 내측 눈구석까지, 외측 경계는 눈썹이 닿지 않는 곳 내측 2 mm정도까지, 아래쪽 경계는 피부가 접히는 선으로 하였고 위쪽 경계는 내측 경계로부터 눈꺼풀테와 평행하게 시작하여 외측 경계에서 아래쪽 경계와 만나도록 하였고 최소한의 피부와 외안근의 절제만을 시행한 후 회전봉합을 시행하였고 첩모난생의 눈썹은 전기소작기로 모근을 파괴하였다(Fig. 2C, D).

각각의 환자의 눈썹이 각막에 상처 위치를 5분면으로 구분하여 분포의 경향을 살펴보았다(Fig. 3). 또한 각막에 닿는 눈썹의 개수 및 첩모난생의 개수를 살펴보았으며, 절개선의 길이, 회전봉합의 개수, 수술 후 합병증 및 재수술 여부 등을 확인하였다. 통계 분석은 SPSS 프로그램 20.0(SPSS, Inc, Chicago, Illinois)을 이용하였

dCollection @ chosun

다. 두 그룹 간의 환자의 눈썹이 각막에 상처를 일으키는 위치의 빈도의 비교는 교차분석을 사용하였으며, 각막에 닿는 눈썹의 개수, 첩모난생의 개수, 절개선의 길이 및 회전봉합의 개수의 비교는 Mann-Whitney U test를 사용하였다. p값이 0.05 미만인 경우를 통계학적으로 유의한 것으로 정의하였다.

dCollection @ chosun

결 과

총 61명 121안을 대상으로 하였고 이들 중 남자가 29명(47.5%), 여자가 32명(52.5%)이었다. 평균 연령은 7.18세이었고, 평균 추적 관찰기간은 20.25개월이었다. 덧눈꺼풀이 단안에 발생한 경우는 61명 중 1명이었다. 각막의 상처는 1분면은 121안 중 9안, 2분면은 121안 중 7안, 3분면은 121안 중 69안, 4분면은 121안 중 121안, 5분면은 121안 중 58안에서 관찰되었으며, 덧눈꺼풀로 인해 하내측 각막에 상처가 가장 많이 유발되고 있음을 확인할 수 있었다. 덧눈꺼풀로 인해 각막에 닿는 눈썹의 개수는 평균 3.73개였으며 첩모난생의 개수는 평균 0.90개였다.

그룹 A와 그룹 B간의 술전 각막 상처 부위의 위치의 빈도와 각막에 닿는 눈썹의 개수, 첩모난생 개수는 유의한 차이가 없었다(Table 1). 술 중 시행된 절개의 길이는 그룹 A에서는 평균 16.45mm, 그룹 B에서는 9.77mm로 유의한 차이가 있었으며($p<0.001$), 술 중 시행된 회전봉합의 평균 개수 또한 그룹 A에서는 2.48개, 그룹 B에서는 1.87개로 유의한 차이가 있었다($P<0.001$) (Table 2).

술 후 그룹 A에서는 눈썹이 각막에 닿거나 추가 제거, 재수술 및 합병증은 없었고, 그룹 B에서는 눈썹이 3안에서 각각 1개씩의 눈썹이 각막에 닿았으나, 그 정도가 미미하여 경과관찰하였다. 눈썹의 추가 제거나 재수술 및 합병증은 없었다. 그룹 B에는 동시에 타수술을 병행한 경우로 내안각성형술 4명, 쌍꺼풀수술 2명, 내안각성형술과 쌍꺼풀수술을 같이 한 경우는 4명이 있었다.

dCollection @ chosun

고 찰

덧눈꺼풀은 수평피부주름이 상하안검에 있는 상태로 주로 양안성이며 하안검에 잘 발생한다. 동양인의 영유아에서 흔히 발생하는데, 발생 빈도는 1세 유아의 24%, 2~3세경 20%, 5~6세경 7% 정도로 나이에 따라 덧눈꺼풀의 유병율이 감소하여 13~18세경에는 약 2%에서 덧눈꺼풀이 진단된다고 한다.[1] 덧눈꺼풀은 눈꺼풀판의 위치는 정상이나 피부와 안윤근의 비대로 인해 속눈썹을 안구쪽으로 밀어올리거나, 하안검 견인기(lower lid retractor) 전반부의 발생학적인 발달의 이상으로 하안검 주름의 형성이 결여되거나 안윤근 및 피부조직이 눈꺼풀판에 제대로 고정되지 않아 눈꺼풀판 위로 밀려오게 되어 발생하는 것으로 알려져 있다.[3,7,8] 대부분 증상이 없는 경우가 많고 증상이 있는 경우 유루, 충혈, 눈부심, 동통, 이물감 등의 증상을 호소하는 경우가 많다. 덧눈꺼풀은 대부분 성장하면서 호전되고 약 2%에서만 학동기까지 호전 없이 증상이 지속된다. 그러나 서양인의 경우와는 달리 동양인은 코가 높아지는 시기가 늦어서 7-14세 사이의 연령층에서 12.6%가 있다는 보고가 있다. 시간이 지날수록 좋아질 수 있겠으나 반드시 그런 것은 아니므로 자각증상이 있다면 수술적 치료의 시기를 호소하는 증상, 나이, 각막 미란의 정도, 약시 등 동반 질환 여부에 따라 결정해야 한다.[8,9]

초기에 심하지 않은 덧눈꺼풀은 자연히 증상이 호전될 수 있고 접착 테이프, 셀로판 테이프 등으로 피부주름을 아래쪽으로 당기는 보존요법 등으로 교정할 수 있다.[3,10] 하지만 최근 덧눈꺼풀 교정술의 결과가 양호하여 수술적 치료가 일차적으로 이용되고 있다.

수술적 치료 방법으로는 많은 방법들이 있으며 크게 봉합술과 절제술로 나눌 수 있다. 봉합술로는 Quickert et al[4]이 무절개전층봉합술로 100% 성공률을 보고하였지만, 봉합부의 감염과 재발의 빈도가 높아 심한 덧눈꺼풀 환자에서는 시행이 어렵다는 단점이 있다. 또 다른 봉합술로는 Hayasaka et al[11]이 시행한 lid bracing suture가 있다. 절제술로는 여러 방법들이 있는데 Millman et al[5]은 피부와 눈둘레근의 제거없이 아래눈꺼풀당김기와 눈꺼풀판과 피부의 연결만으로도 91%에서 호전되었다고 보고하였다. 그러나 대부분의 방법은 속눈썹아래의 과도한 피부와 눈둘레근을 절제하는 방법이다. Hotz 법은 속눈썹아래의 피부를 집게로 잡아 속눈썹의

dCollection @ chosun

방향을 확인하며 속눈썹아래의 피부와 눈둘레근을 초승달 모양으로 절제하는 방법으로 많이 사용되어져 왔다.[12] 하지만 피부절개선의 길이에 따라 견이가 발생할 수 있으며, 피부를 필요이상으로 절제하게 되어 술 후 합병증으로 눈꺼풀 겉말림, 하안검 후퇴 등이 생길 수 있다는 단점이 있다. 이러한 단점을 보완하기 위해 Jin et al[6]은 피부절개를 sine curve 모양으로 시행하는 변형된 Hotz 법으로 견이가 발생하지 않는 만족할 만한 결과를 얻었다고 보고하였다. Kim et al[13]은 눈둘레근과 잉여피부의 절제를 최소화하고 비흡수성 봉합사인 8-0 nylon을 이용하여 눈꺼풀판에 절개창 상부의 피부밑조직을 묶어 속눈썹의 방향을 바깥쪽으로 회전시키는 속눈썹 회전봉합술을 시행하여 덧눈꺼풀의 원인인 부적절한 하안검의 견인기의 유착을 교정하는 효과를 얻고, 피부절제를 작게 하여 눈꺼풀 겉말림, 하안검 후퇴 등의 합병증이 없었다고 보고하였다.

최근에는 수술 방법뿐만 아니라 피부절개선의 새로운 디자인을 통해 흉터를 줄이고, 수술시간을 최소화하려는 시도들이 행해지고 있다. Jeong et al[14]은 피부절개선의 내측 경계를 내측눈구석, 외측 경계는 눈썹이 내반되어 있는 부위로 제한하여 아래눈꺼풀 내측의 피부만을 효과적으로 제거함으로써 전체 절제되는 피부는 최소화하여 눈꺼풀 수술의 시간 및 재발을 줄일 수 있었다고 보고하였다. 외측 경계는 외측 눈구석을 넘지 않을 정도로 크게 도안한 보고도 있으나, Yang et al[15]은 내측 2/3정도만 절제하여도 기능적으로 유의한 차이가 없었다고 보고하였다. 본 저자들은 절개선의 내측 경계는 내측 눈구석까지, 외측 경계는 눈썹이 닿지 않는 곳의 내측 2 mm정도까지, 아래쪽 경계는 피부가 접히는 선으로 하였고 위쪽 경계는 내측 경계에서부터 눈꺼풀테와 평행하게 시작하여 외측 경계에서 아래쪽 경계와 만나도록 하는 최소한의 피부절개선을 만들어 최소한의 피부와 외안근의 절제만을 시행한 후 회전봉합을 시행하였고 첩모난생의 눈썹은 전기소작기로 모근을 파괴하였다. 이는 기존 회전봉합술의 경우에 재발은 드물지만 긴 절개선으로 인해 애교살로 불리우는 검판 앞 눈둘레근이 일부 제거되고 안면신경의 볼 가지는 잘리며 미세한 수술 흉터가 남는 단점을 보완하면서, 기존의 회존봉합술의 장점을 그대로 유지할 수 있다.

dCollection @ chosun

결론적으로 작은 절개선과 전기소작을 병행한 경우는 수술 후 드물게 재발되는 단점이 있으나 최소한으로 피부와 근육을 제거함으로써 수술시간이 줄어 내안검 성형술 등 동반된 수술이 있을 경우 유용하며, 흉터가 최소화되고, 아래눈꺼풀 외안근의 볼륨을 유지함으로써 술전과 차이가 적어 미용적으로도 흡족한 결과를 얻을 수 있다(Fig. 4). 본 술식의 대상 환자수가 제한적이고 단일 기관에서 시행되었다는 단점이 있으나 향후 추가적인 연구가 지속된다면 덧눈꺼풀 환아에 대한 교정 술식으로 적합할 것으로 생각된다.

dCollection @ chosun

참고문헌

1) Noda S, Hayasaka S, Setogawa T. Epiblepharon with inverted eyelashes in Japanese children. I. Incidence and symptoms. Br J Ophthalmol 1989;73:126e7.
2) Johnson CC. Epiblepharon. Am J Ophthalmol 1968;66:1172e5.
3) Levitt JM. Epiblepharon and congenital entropion. Am J Ophthalmol 1957;44:112-3.
4) Quikert MH, Wilkes DI, Dryden RM. Nonincisional correction of epiblepharon and congenital entropion. Arch Ophthalmol 1983;101:778-81.
5) Millman AL, Mannor GE, Putterman AM. Lid crease and capsulopalpebral fascia repair in congenital entropion and epiblepharon. Opthalmic Surg 1994;25:162-5.
6) Jin KH, Kim ES. Modified Hotz's operation to reduce the dog-ear formation after epiblepharon repairing surgery. J Korean Ophthalmol Soc 2005;46:1257-61.
7) Johnson CC. Epiblepharon. Am J Ophthalmol 1968;66:1172-5.
8) Kim SY, Moon IA, Kang YK, et al. Clinical Evaluation of Epiblepharon and Congenital Entropion. J Korean Ophthalmol Soc 1999;40:646-51.
9) Khwarg SI, Lee YJ. Epiblepharon of the lower eyelid: Classification and association with astigmatism. Korean Journal of Ophthalmology 1997;11:111-7.
10) Tse DT, Anderson RL, Fratkin JD. Aponeurosis disinsertion in congenital entropion. Arch Ophthalmol 1983;101:436-40.
11) Hayasaka S, Noda S, Setogawa T. Epiblepharon with inverted eyelashes in Japanese children. II. Surgical repairs. Br J Ophthalmol 1989;73:128-30.
12) Korean society of ophthalmic plastic and reconstructive surgery. Abnormal position of eyelid I. In : Rho JH. ed. Ophthalmic plastic and reconstructive surgery. 1st ed. Seoul: Naewaehaksul, 2004; v.1. chap. 3
13) Woo KI, Yi K, Kim YD. Surgical correction for lower lid epiblepharon in Asians. Br J Ophthalmol 2000;84:1407-10.
14) Jeong BJ, Shin DS, Hong SP, Lee KY. New Incision Line for Epiblepharon Repair. J Korean Ophthalmol Soc 2006;47:1212-6.
15) Yang HC, Choi WC. Surgical Results of Epiblepharon according to the procedure. J Korean Ophthalmol Soc 1999;40:2949-54.

Collection @ chosun

Table 1 Preoperation data of Group A and B

Group	Corneal Erosion Site					Number of Touched Cilia	Number of Trichiasis
	1	2	3	4	5		
Group A	5	4	36	64	20	3.78±1.47	0.83±0.78
Group B	4	3	33	57	38	3.62±1.50	0.98±0.86
P	1.000*	1.000*	1.000*	1.000*	**<0.001***	0.554**	0.304**

** Cross-tabulation was used*

***** Mann-Whitney test was used***

dCollection @ chosun

Table 2 Intraoperation data of Group A and B

Group	Intraoperation data	
	Incision Length (mm)	Rotational knot number
Group A	16.45±1.35	2.48±0.50
Group B	9.77±0.92	1.87±0.56
P	**<0.001***	**<0.001***

**** Mann-Whitney was used***

Collection @ chosun

Figure 1 Electroepilation Instrument used in Operation

A) ST-501

B) Tip

dCollection @ chosun

Figure 2 Comparison with conventional methods and new operation with electroepilation

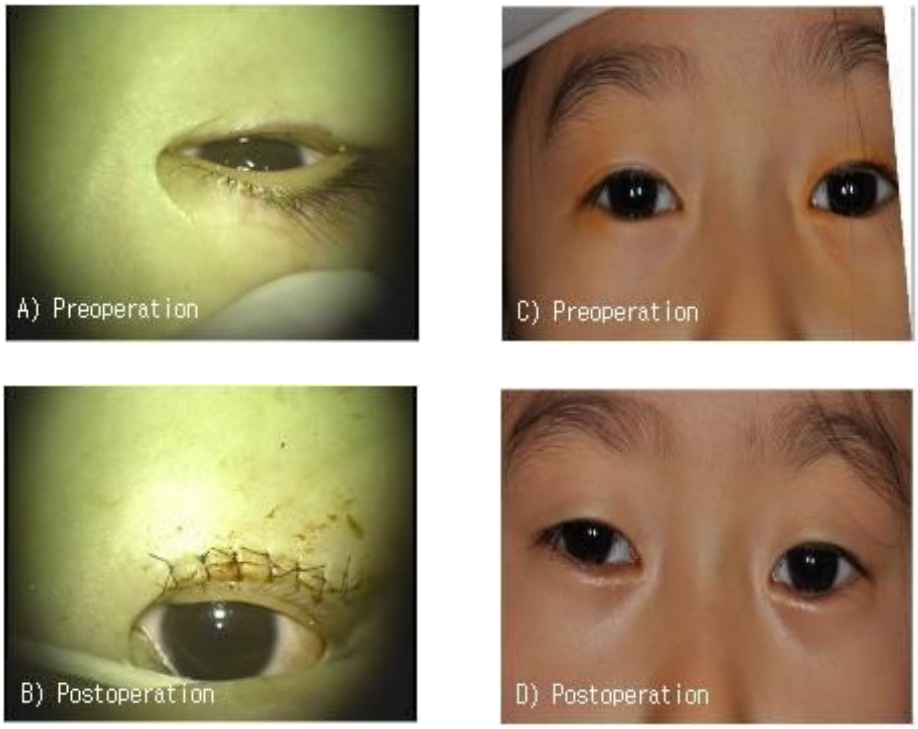

Operation with conventional manner　　New operation with Electroepilation

dCollection @ chosun

Figure 3 Corneal erosion site in Epiblepharon

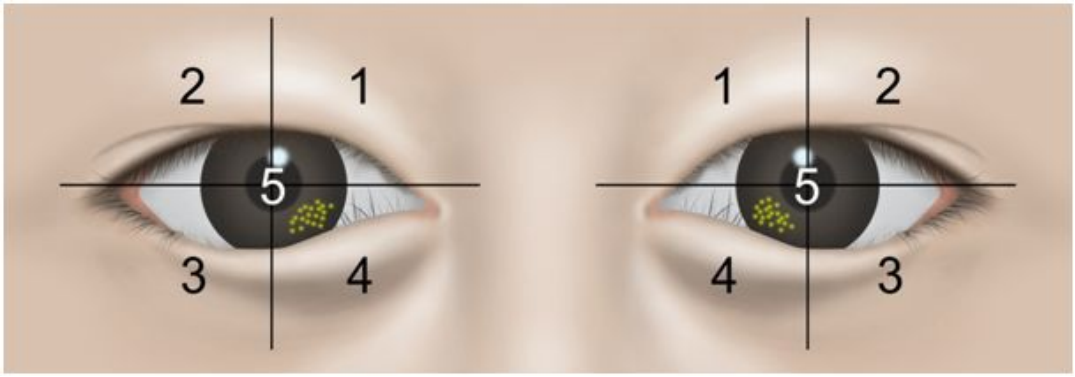

dCollection @ chosun

Figure 4 Conventional Manner and Operation with Electroepilation

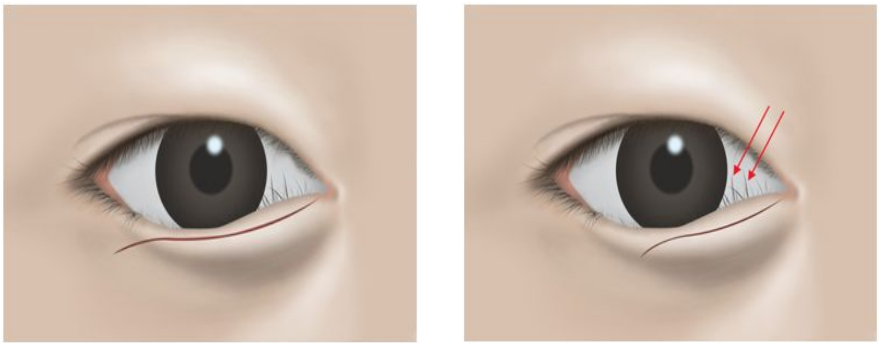

A) Conventional Manner B) Operation with Electroepilation

dCollection @ chosun