creative commons

COMMONS DEED

저작자표시-변경금지 2.0 대한민국

이용자는 아래의 조건을 따르는 경우에 한하여 자유롭게

- 이 저작물을 복제, 배포, 전송, 전시, 공연 및 방송할 수 있습니다.
- 이 저작물을 영리 목적으로 이용할 수 있습니다.

다음과 같은 조건을 따라야 합니다:

저작자표시. 귀하는 원저작자를 표시하여야 합니다.

변경금지. 귀하는 이 저작물을 개작, 변형 또는 가공할 수 없습니다.

- 귀하는, 이 저작물의 재이용이나 배포의 경우, 이 저작물에 적용된 이용허락조건을 명확하게 나타내어야 합니다.
- 저작권자로부터 별도의 허가를 받으면 이러한 조건들은 적용되지 않습니다.

저작권법에 따른 이용자의 권리는 위의 내용에 의하여 영향을 받지 않습니다.

이것은 이용허락규약(Legal Code)을 이해하기 쉽게 요약한 것입니다.

Disclaimer

dCollection

[UCI]I804:24011-200000264805
조선대학교
CHOSUN UNIVERSITY

2015년 2월
석사학위논문

정량 광유도 형광법(QLF)과 광활성제를 이용한 초기 치아우식증의 진단

조선대학교 대학원

치 의 학 과

김 미 희

조선대학교
CHOSUN UNIVERSITY

정량 광유도 형광법(QLF)과 광활성제를 이용한 초기 치아우식증의 진단

Diagnosis of early dental caries with dye-enhancing Quantitative Light-induced Fluorescence(QLF)

2015년 2월 25일

조선대학교 대학원

치 의 학 과

김 미 희

Collection @ chosun

조선대학교
CHOSUN UNIVERSITY

정량 광유도 형광법(QLF)과 광활성제를 이용한 초기 치아우식증의 진단

지도교수 이 상 호

이 논문을 치의학 석사학위신청 논문으로 제출함

2014년 10월

조선대학교 대학원

치 의 학 과

김 미 희

Collection @ chosun

조선대학교
CHOSUN UNIVERSITY

김미희의 석사학위 논문을 인준함

위원장 조선대학교 교 수 이 난 영 인

위 원 조선대학교 교 수 이 상 호 인

위 원 조선대학교 교 수 이 병 진 인

2014년 11월

조선대학교 대학원

Collection @ chosun

조선대학교
CHOSUN UNIVERSITY

목 차

영문초록 ····· v

Ⅰ. 서 론 ····· 1

Ⅱ. 연구 재료 및 방법 ····· 3

Ⅲ. 연구 결과 ····· 7

Ⅳ. 총괄 및 고찰 ····· 12

Ⅴ. 결 론 ····· 16

참고문헌 ····· 17

Collection @ chosun

조선대학교
CHOSUN UNIVERSITY

표 목 차

Table 1. Mean lesion depth(㎛) and the difference of fluorescence radiance(ΔF) of lesion surface according to the demineralization time ····· 7

Table 2. Pearson correlation coefficients(r) among variables related with caries lesions ····· 10

Collection @ chosun

조선대학교
CHOSUN UNIVERSITY

도 목 차

Fig. 1. Schematic illustration of specimen preparation. ····· 3

Fig. 2. Sodium fluorescein (Aldrich Chemical Company, Milwaukee, U.S.A.). ····· 4

Fig. 3. Schematic illustration for measurement of lesion depth through scanning electron microscope. The left illustration presents the state before decalcification and the right one presents the state after decalcification. The deepest part of decalcification region was measured as lesion depth. ····· 5

Fig. 4. The QLF images of enamel surface according to demineralization time. (A) 6h demineralization group; The left one is QLF image took after decalcification and the right one is QLF image took after applying the fluorescein, (B) 12h demineralization group, (C) 24h demineralization group, (D) 48h demineralization group, (E) 72h demineralization group, (F) 96h demineralization group. Decalcified enamel was more darker than normal enamel and decalcified enamel covered with the fluorescein was more lighter than normal enamel (C: control side, E: Experimental side). ····· 8

Fig. 5. Comparison of the diffterence of fluorescence radiance(ΔF) between before QLF and dye-enhancing QLF according to the demineralization time. Paired t-test(* : $p<0.05$). ····· 9

Collection @ chosun

조선대학교
CHOSUN UNIVERSITY

Fig. 6. The regression line for the prediction of lesion depth(㎛) from fluorescence(ΔF) of lesion surface. ····· 11

Collection @ chosun

조선대학교
CHOSUN UNIVERSITY

ABSTRACT

Diagnosis of early dental caries with dye-enhancing Quantitative Light-induced Fluorescence(QLF)

Mi-hee, Kim D.D.S.
Advisor : Prof. Sang-ho Lee D.D.S., M.S.D. Ph. D.
Department of Dentistry,
Graduate School of Chosun University

This study applied sodium fluorescein as fluorescent dye for increasing imaging diagnostic ability by inreasing fluorescence difference of sound enamel and caries lesion with Quantitative Light-induced Fluorescence.

We selected tooth with no dental caries or crack among recently extreacted premolars and third molars. After cutting smooth surface of tooth in 6 ㎜ x 3 ㎜ x 3 ㎜ size, it was buried in acrylic mold. We covered nail varnish on half of specimen's surface and setted the control group. Specimens were randomly divided in six decalcification group(6, 12, 24, 48, 72, 96h). Each group had 15 specimens.

Specimens were decalcified at each time and washed by saline, and then measured decalcified degree(ΔF) by using QLF-D. And we washed it after applying 0.075% sodium fluorescein and the measured ΔF and compared it with previous value. We measured the lesion depth after cutting central portion of specimen and polishing and then storing the scanning electron microscope image.

Lesion surfaces observed by using QLF were more darker than normal enamel and observed lesions by QLF after applying fluorescein were more

Collection @ chosun

조선대학교
CHOSUN UNIVERSITY

lighter than normal enamel. The more decalcification time inreased, the more fluorescent dye penetrated. The measured ΔF value after applying fluorescein is all increased compared with previous value($p<0.05$). QLF value and lesion depth showed high correlation($p<0.01$) and we acquired an linear equation by regression analysis.

Therefore, because QLF measurement using fluorescein is more sensitive to diagnose decalcification of early stage, it will enable an early diagnosis of dental caries before cavity preparation stage and treatment and management of early caries lesion.

Collection @ chosun

조선대학교
CHOSUN UNIVERSITY

Ⅰ. 서론

오늘날 치아우식증의 진단기준이 와동형성 전단계인 백색반점(white spot)까지 포함되어 새롭게 정의되고 있으며, 이에 따라 백색반점도 초기 치아우식증으로 간주하여 치료 대상에 포함시키고 있다. 이와 같은 초기 치아우식증의 치료로 재광화 술식 혹은 최소침습적 술식을 적용하는 진료지침이 점차 일반화되고 있다[1]. 치아우식증을 와동형성 단계 이전에 발견할 경우 수복이 아닌 화학적 방법으로 회복이 가능하기 때문에 치아우식증의 조기진단은 중요하다. 그러나 초기 우식병소는 구강 내 타액에 의해 젖은 상태에서는 시진만으로 건전 법랑질과 구별이 불가능하며 탐침, 방사선사진과 같은 치아우식증을 진단하는 전형적인 방법으로는 탐지하기가 어렵다[2].

더욱이 탐침은 갓 맹출한 치아의 법랑질 표면에 손상을 입히거나 표면에 발생한 초기 우식병소를 파괴하여 오히려 와동을 유발하기도 하며[3-7], 방사선사진은 방사선에 노출되고 일정한 깊이 이상으로 우식이 진행되어야만 진단할 수 있다는 한계점을 가지고 있다[8-10].

이러한 전형적인 치아우식증 진단 방법들에 대한 한계를 극복하기 위해 digital imaging fiber-optic trans-illumination(DIFOTI), laser fluorescence(LF), electronic caries monitor(ECM), 정량 광 형광기(quantitative light-induced fluorescence, 이하 QLF) 등이 개발, 소개 되고 있다[11-14].

DIFOTI는 1990년대 중반 개발되었는데 가시 광원을 광섬유를 통해 치아에 전달하고 구강용 소형 CCD 카메라로 획득한 영상을 컴퓨터로 보내 실시간으로 우식병소를 진단할 수 있도록 고안되었다. 이는 방사선 노출이 없고, 필름이 필요하지 않으며, 기존의 방사선 사진에 비해 진단학적 민감도가 높지만, CCD 카메라가 내장된 핸드피스의 크기가 비교적 크고 무거우며 촬영 각도에 따라 다양한 영상을 보이기 때문에 능숙하게 다루기 위해서는 다소의 숙련이 필요하다[1,15].

Collection @ chosun

조선대학교 CHOSUN UNIVERSITY

LF 시스템(DIAGNOdent®, Kavo, Germany)은 655㎚의 파장을 가진 레이저를 발광하는 diode가 장착되어 있어 레이저 빛이 탈회된 다공성 치질을 채우고 있는 세균의 대사 부산물인 porphyrin에 흡수, 반사되어 형광을 발광한다는 기전을 이용한다. 탈회 정도에 따라 00에서 99까지의 수치를 나타내 주지만 치아의 이미지를 만들어 내지는 않으며, 결과의 재현성이나 정확성 등에 대한 많은 논란이 있다[1].

QLF는 최근 널리 사용되는 방법으로 405nm 파장 영역의 빛을 치아 법랑질에 조사할 경우 건전한 법랑질에서는 형광을 발광하는 원리를 이용해 탈회된 부위와의 색조 차이를 정량화, 즉 수치화하여 치아우식증을 조기에 진단하는 방법이다[1]. QLF는 조작성이 간단하고 빠르게 이미지를 획득할 수 있다는 장점이 있다. 그러나 치아우식증을 조기에 감지할 수 있는가에 대한 진단학적 성능면에 있어서 아직 최적화가 필요하다. 또한 QLF를 통해 관찰한 우식병소가 건전 치질에 비해 어둡게 보이는 것과 마찬가지로 치아표면에 존재하는 착색 및 이물질도 우식병소와 유사하게 관찰되므로 이에 대한 감별을 하는 것이 필요하다[16].

우식 감지에 대한 감도를 높이기 위해 혹은 시각적 검사를 강화시키기 위해 연화된 상아질에 염색제를 적용하는 방법이 오래 전부터 사용되고 있다[17-19]. 근래에는 레이저 형광을 이용한 초기 우식의 진단 강도를 높이기 위해 형광 염색제를 적용한 시도가 있었다[20]. 형광 염색제 중 하나인 sodium fluorescein은 안과학 및 여러 분야에서 혈관 조영술을 위한 조영제로 사용하거나 도관 확인 및 각막 표면의 염색을 위해 사용되고 있으며, 치면세균막 염색제로써 치의학에서도 사용되고 있다. 이는 독성이 없고 약리적으로 불활성한 재제로 인체에 무해하여 안전하게 사용할 수 있다[21].

이에 본 연구의 목적은 QLF의 영상학적인 진단강도를 높이고 착색과 우식병소를 감별하기 위해 광활성제를 접목하여 사람 치아의 법랑질 표면에 유발된 초기 우식병소를 평가하는데 있다.

Collection @ chosun

조선대학교
CHOSUN UNIVERSITY

Ⅱ. 연구 재료 및 방법

1. 연구 재료

최근 발거된 사람의 소구치 및 제3대구치 중 치아우식증이 없고 건전한 법랑질 표면을 갖는 치아를 대상으로 하였으며, 부패 방지를 위해 발거직후 0.1% thymol 용액에 보관하였다.

2. 연구 방법

1) 시편 제작 및 분류

치아의 평활면을 저속핸드피스로 6 ㎜ x 3 ㎜ x 3 ㎜의 크기로 절단한 후 미리 제작된 아크릴 주형에 매몰하였다. 총 90개의 시편이 제작되었으며 각 치아간의 표층 상태를 균일하게 하기 위하여 매몰된 시편의 법랑질 표면을 silicon carbamide paper를 이용하여 400, 800, 2400, 4000 grit까지 단계적으로 연마하였다. 연마 후 시편 표면적의 1/2인 3 ㎜ x 3 ㎜에 nail varnish를 도포하였고 이를 대조군으로 설정하였다(Fig. 1). 시편은 무작위로 15개씩 탈회시간에 따라 총 6개 탈회그룹으로 나누었다.

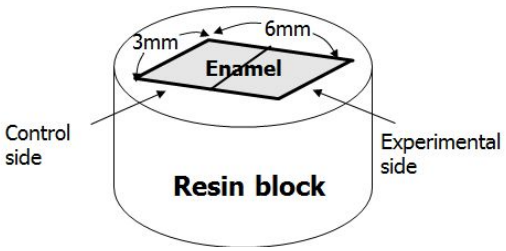

Fig. 1. Schematic illustration of specimen preparation.

Collection @ chosun

조선대학교
CHOSUN UNIVERSITY

2) 시편의 탈회

제작된 시편들을 탈회용액 [2.2mM $Ca(NO_3)_2$, 2.2mM $KHxPO_4$, 50mM acetic acid, pH4.5]에 6, 12, 24, 48, 72, 96시간 동안 단계적으로 탈회하였다. 탈회용액은 37℃에 보관하였다.

3) 탈회된 시편의 형광색조대비차(ΔF) 측정

탈회한 시편들을 생리 식염수로 세척한 후 QLF-D(All in one Bio Co., Seoul, Korea)를 사용하여 C3 촬영프로그램으로 시편의 이미지를 저장하였다. 이후 QA2 분석프로그램을 통해 저장된 이미지를 분석하여 탈회 정도를 정상 치질과 비교한 형광색조대비차(ΔF)를 측정하였다.

4) 광활성제를 적용한 시편의 형광색조대비차(ΔF) 측정

QLF-D를 이용하여 ΔF 값을 측정한 시편에 0.075% sodium fluorescein(Aldrich Chemical Company, Milwaukee, Wisc., U.S.A.)(Fig. 2)을 적신 부드러운 cotton pellet을 이용하여 도포한 후 생리 식염수로 세척, 건조하고 전과 동일한 방법으로 ΔF 값을 측정하여 그 값을 비교하였다.

Fig. 2. Sodium fluorescein(Aldrich Chemical Company, Milwaukee, U.S.A.).

Collection @ chosun

조선대학교 CHOSUN UNIVERSITY

5) 주사전자현미경(SEM)을 이용한 초기 우식병소의 깊이 측정

시편의 중앙 부위를 삭제, 활택, 연마한 후 건조시켰다. 각 시편은 진공 데시게이터를 이용하여 충분히 건조시켜준 다음 Ion sputter(E-1030, Hitachi, Japan)를 이용하여 백금 코팅을 80초간 시행하였다. 표면이 코팅된 시편을 카본테이프를 이용하여 시료대 위에 장착한 후 주사전자현미경(JEOL JSM-840A, JEOL Co., Japan) 상 x400에서 x450 배율로 관찰하고 병소의 깊이를 측정하였다. 병소의 깊이는 가장 깊은 곳을 측정하였다(Fig. 3).

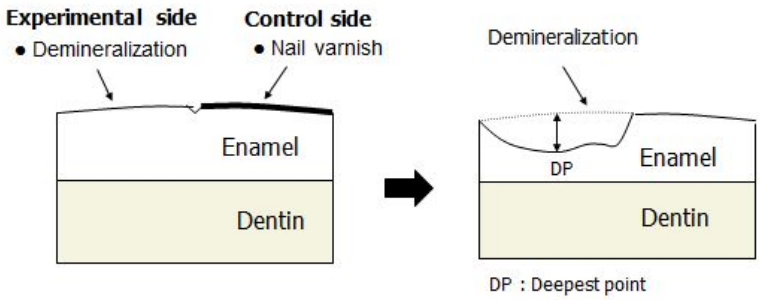

Fig. 3. Schematic illustration for measurement of lesion depth through scanning electron microscope. The left illustration presents the state before decalcification and the right one presents the state after decalcification. The deepest part of decalcification region was measured as lesion depth.

3. 통계 분석

통계 분석에는 IBM SPSS Statistics(Ver 20)을 이용하였다. 각 탈회시간에 따른 ΔF 값과 주사전자현미경을 통해 측정한 우식 깊이(㎛)의 평균값을 측정하고 탈회시간에 따른 각각의 수치들의 차이를 알아보기 위해 one-way ANOVA를 시행하였다. 염색 전과 염색 후의 ΔF 값 사이 유의미한 차이를 알아보기 위해 Paired t-test를 시행하였다. 병소 깊이와 ΔF 값 간의 상관관계를 조사하였고 병소 표면의

Collection @ chosun

조선대학교
CHOSUN UNIVERSITY

형광 값으로부터 병소 깊이를 예측하기 위한 회귀방정식을 산출하기 위해 회귀분석을 시행하였다. 사용된 통계분석의 유의수준은 $p<0.05$로 하였다.

Collection @ chosun

조선대학교 CHOSUN UNIVERSITY

Ⅲ. 연구 결과

각각의 탈회시간에 따라 인공적으로 우식병소를 형성한 후 광활성제로 염색한 전과 후 ΔF 값을 측정하고, 주사전자현미경으로 병소의 깊이(㎛)를 측정하였다(Table 1, Fig. 4).

탈회기간에 따른 우식 병소 깊이(㎛)와 광활성제로 염색한 전과 후의 ΔF 값의 평균값과 표준편차는 Table 1과 같다. 탈회시간이 증가할수록 병소의 깊이는 증가하였고, 염색 전과 후의 ΔF 값도 증가하였다. 병소 깊이, 염색 전, 염색 후 측정값은 탈회시간에 따라 서로 유의한 차이가 있었다($p<0.05$).

Table 1. Mean lesion depth(㎛) and the difference of fluorescence radiance(ΔF) of lesion surface according to the demineralization time

Demineralization time(hours)	Number	Lesion depth(㎛)	Difference of fluorescence radiance(ΔF)	
			before dyeing	after dyeing
6	15	18.23 ± 6.79	-10.90 ± 2.17	-14.48 ± 2.18
12	15	25.59 ± 7.33	-14.28 ± 2.61	-16.50 ± 2.55
24	15	40.64 ± 12.16	-17.14 ± 2.01	-19.17 ± 2.41
48	15	75.20 ± 9.39	-24.00 ± 2.24	-27.82 ± 2.15
72	15	82.54 ± 12.53	-27.79 ± 1.52	-29.84 ± 1.89
96	15	118.96 ± 17.09	-31.68 ± 2.42	-34.08 ± 2.94
p value		<0.001*	<0.001*	<0.001*

One-way ANOVA test

* : Statistically significant ($p<0.05$)

Collection @ chosun

조선대학교
CHOSUN UNIVERSITY

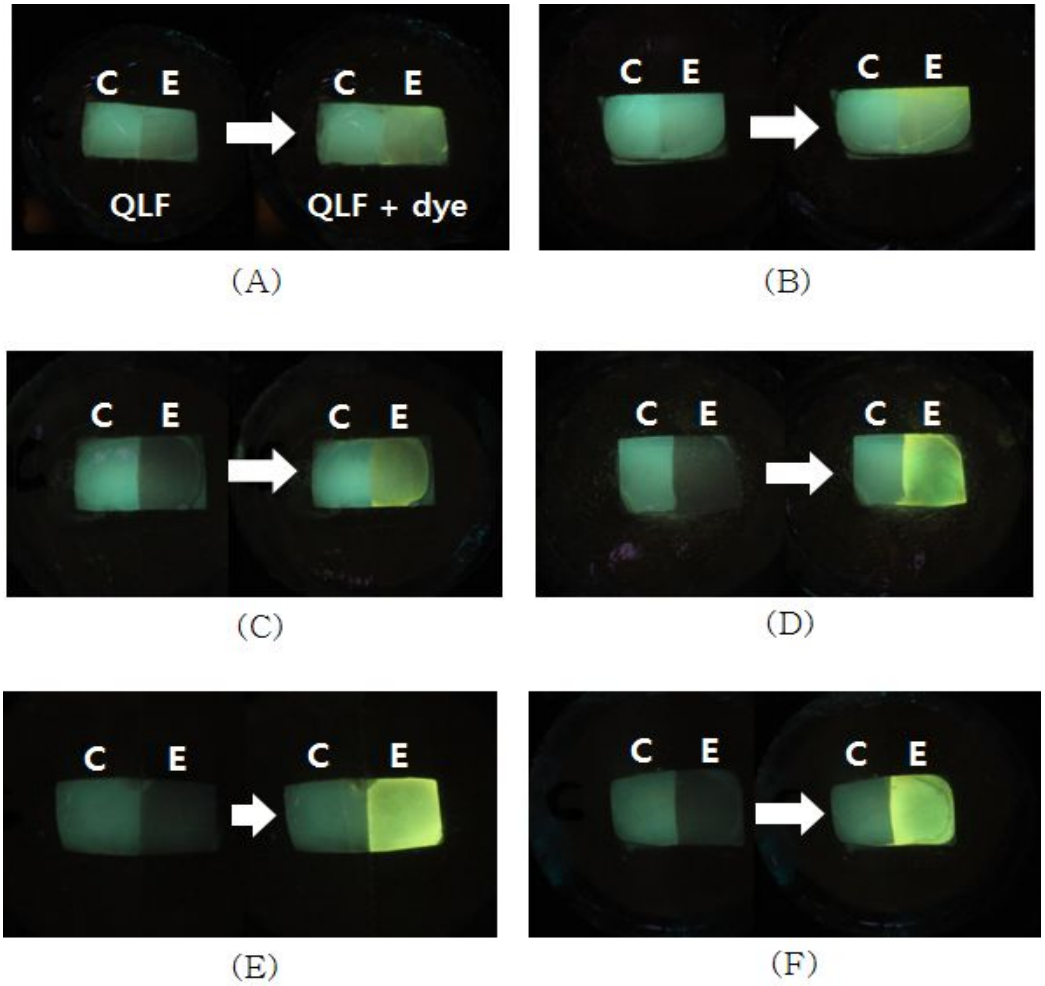

Fig. 4. The QLF images of enamel surface according to demineralization time. (A) 6h demineralization group; The left one is QLF image took after decalcification and the right one is QLF image took after applying the fluorescein, (B) 12h demineralization group, (C) 24h demineralization group, (D) 48h demineralization group, (E) 72h demineralization group, (F) 96h demineralization group. Decalcified enamel was more darker than normal enamel and decalcified enamel covered with the fluorescein was more lighter than normal enamel (C: control side, E: Experimental side).

Collection @ chosun

조선대학교
CHOSUN UNIVERSITY

QLF를 이용하여 관찰한 우식병소는 건전 법랑질보다 어둡게, fluorescein을 도포한 후 QLF로 관찰한 우식병소는 건전 법랑질보다 밝게 관찰되었다(Fig. 4). 육안으로 보았을 때 QLF만 이용하여 관찰한 경우와 fluorescein을 도포한 후 QLF로 관찰한 경우를 비교할 시 탈회시간이 증가할수록 건전 법랑질에 비해 더 많은 차이로 밝게 관찰되었다. 이는 탈회가 증가할수록 fluorescein의 침투가 더 증가되었기 때문으로 생각되나 이것은 육안으로 보았을 때의 차이이며, 이에 대한 통계학적인 증거는 얻을 수 없었다.

탈회시간에 따른 형광염색 전과 후의 ΔF 값을 비교하였을 때, 각 탈회시간 별로 염색 전과 비교하여 염색 후에 모두 증가된 값을 나타내었고, 이는 통계적으로 유의한 차이를 보였다($p<0.05$, Fig. 5).

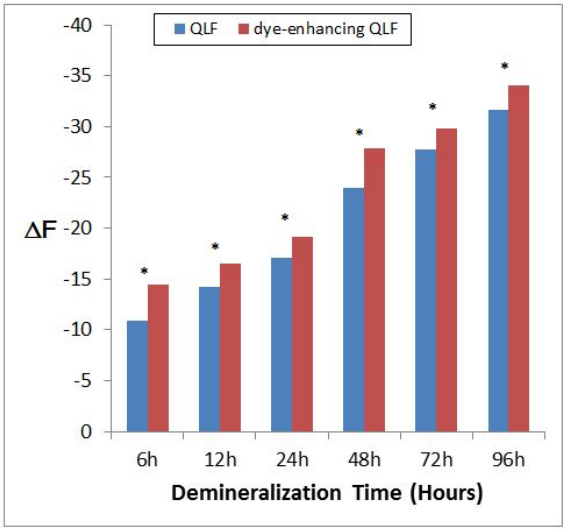

Fig. 5. Comparison of the difference of fluorescence radiance(ΔF) between QLF and dye-enhancing QLF according to the demineralization time. Paired t-test (* : $p<0.05$).

Collection @ chosun

조선대학교 CHOSUN UNIVERSITY

상관관계 분석 결과 염색 전과 병소 깊이, 염색 후와 병소 깊이 사이 피어슨 상관계수(r)가 각각 -0.884, -0.895로 두 군간에 강한 상관관계가 있음을 보여주었다 ($p<0.05$, Table 2).

Table 2. Pearson correlation coefficients(r) among variables related with caries lesions

	QLF(ΔF)	dye-enhancing QLF(ΔF)
Lesion depth	-0.884	-0.895
p value	<0.001*	<0.001*

* : Statistically significant ($p<0.05$)

형광염색 전 ΔF 값과 병소 깊이 사이의 회귀 분석 결과 y=-4.28x-30.60의 회귀 방정식이 산출되었고 산포도가 직선을 얼마나 잘 따르는지를 나타내는 R square 값은 0.781로 매우 높게 나타났다(Fig. 6). 형광염색 후 ΔF 값과 병소 깊이의 회귀 분석 결과 y=-4.27x-40.33의 회귀 방정식이 산출되었고 R square 값은 0.800으로 매우 높게 나타났다(Fig. 6).

Collection @ chosun

조선대학교
CHOSUN UNIVERSITY

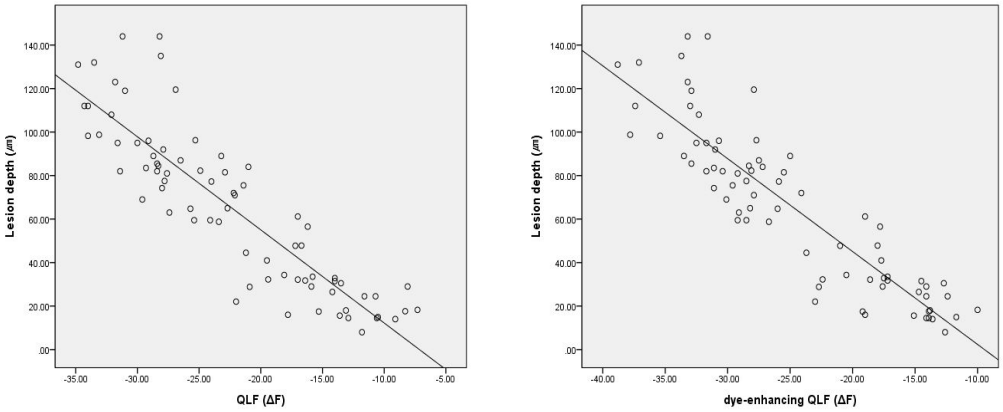

Fig. 6. The regression line for the prediction of lesion depth(㎛) from fluorescence(ΔF) of lesion surface.

Collection @ chosun

조선대학교 CHOSUN UNIVERSITY

Ⅳ. 총괄 및 고찰

치아우식증을 연구하는 실험실적 방법으로는 편광현미경, 전자현미경, 입체현미경, 공초점 주사 레이저 현미경, 미세경도 측정법, 횡단미세방사선법(TMR) 등이 사용되고 있다. 그러나 이 방법들은 탈회나 재광화 정도를 조기에 감지해낼 수 있다는 장점이 있지만 침습적이기 때문에 임상에서의 적용이 어렵다[22-26]. 이러한 한계를 극복하기 위해 여러 장비들이 개발되고 있으나 Aljehani 등[27]은 QLF가 무기질 소실 평가에 우수한 TMR과 0.84의 높은 상관 계수를 보인다고 하였다. Stookey GK의 연구[11]에서도 QLF가 전통적인 시각적 검사 또는 다른 우식 진단 장비보다 와동 형성 이전의 탈회된 법랑질을 2배 이상 잘 감지하는 능력이 있다고 하였고 독일에서 수행한 연구에 따르면 QLF 시스템을 통해 비와동성 우식 병소 뿐만 아니라 더 작은 병소도 시각적 검사보다 더 잘 감지할 수 있다고 하였다[28].

Alammari 등[29]은 교합면 우식이 의심되나 치료하지 않은 46개의 구치를 탐침을 이용하여 검사하고 임상적으로 치료방법을 결정한 후 QLF 분석을 하였다. 저자는 ΔF 값이 -12 미만일 때 치료하지 않거나 관찰하였고, -12에서 -23 사이일 때 치면열구전색술 및 예방적 레진수복을 시행하였으며, -24에서 -32 사이일 때 1급 수복치료를 시행했다고 하였다. 이 연구결과를 통해 치료방법을 결정한다면 6시간 탈회하였으나 형광염색하지 않은 경우에서는 ΔF 값이 -10.90으로 치료하지 않거나 관찰하는 것으로 결정하였겠지만, fluorescein 염색을 시행한 경우에서는 ΔF 값이 -14.48로 임상가는 초기 치아우식증으로 간주하여 치료 대상에 포함하고 재광화 또는 최소침습치료를 시행하였을 것이다.

Kim 등[30]이 보고한 문헌에 따르면 QLF의 ΔF 값이 -15에서 -25 사이일 때 임상가에게 불소도포를 권유하고 있다. 이에 따라 본 실험의 48시간 탈회그룹에 빗대어 살펴보면 염색 이전의 경우에는 ΔF 값이 -24.00으로 불소도포만 시행하였겠지만 fluorescein 염색을 시행한 이후라면 ΔF 값은 -27.82로 최소침습적인 개입을 통해

Collection @ chosun

조선대학교 CHOSUN UNIVERSITY

치아우식증의 진행을 중단시킬 수 있을 것이다.

본 실험의 결과를 토대로 염색 후의 ΔF 값과 다음 탈회그룹의 염색 전 ΔF 값이 비슷하다는 것을 알 수 있으며, 이는 sodium fluorescein 형광염색을 시행하였을 때 정상 치질과 형광 차이를 증가시켜 우식 와동형성 이전에 치아우식증을 조기에 발견할 수 있도록 하여 재광화 술식 및 최소침습적 술식이 가능하게끔 한다는 것을 알 수 있다.

QLF를 이용하여 촬영한 이미지에서 우식병소는 건전 법랑질보다 어둡게 관찰되며, fluorescein을 도포한 후 QLF로 촬영한 이미지에서 우식병소는 건전 법랑질보다 밝게 관찰된다. QLF를 통하여 안전하게 환자의 구강 내를 촬영하여 이미지화하고, 이를 이용한 환자 상담이 가능하며, 영상분석을 통해 정량적이고 정밀한 진단이 가능하나 우식병소가 건전 법랑질에 비해 더 어둡게 관찰되기 때문에 환자에게 이에 따른 우식병소의 조기 처치 필요성을 불러 일으키기에는 부족할 수 있다. 하지만 fluorescein을 도포할 경우 QLF로 촬영하게 되면 우식병소가 더 밝게 관찰되므로 환자에게 확실하게 우식병소에 대해 느끼게 하고 경각심을 일으킬 수 있다.

치아에 존재하는 착색과 이물질은 QLF를 이용하여 이미지화 시켰을 때 우식병소와 유사한 형태를 보인다[16]. 이로 인해 치과의사가 QLF로 촬영한 이미지를 이용하여 치아우식증과 착색 및 이물질을 감별하는데 어려움이 발생하게 된다. 그러나 fluorescein은 탈회로 인해 소실된 무기질 내 침투하기 때문에 우식병소와 착색을 구별하는 데 도움을 줄 것이다.

본 연구는 QLF 장비와 인공 우식병소로의 fluorescein 침투를 이용하여 임상적으로 우식을 감지하고 분류하는데 기여할 수 있다. Van der Veen과 ten Bosch는 QLF와 fluorescein과 함께 사용하였을 때 치근 우식증을 정량화하는 데 효과가 있음을 발표하였다[31]. Fluorescein은 1871년 Adolf von Baeyer에 의해 Resorcinol과 Phthalic acid anhydride를 섞어 열을 가하여 만든 화합물로써 분자량이 작아 투과속도가 빠르다. Fluorescein은 1888년 Pfluger에 의한 임상 실험에서 토끼의 상처

Collection @ chosun

조선대학교 CHOSUN UNIVERSITY

난 각막 상피에 염색을 하는데 최초로 이용되었고 현재는 주로 안과에서 망막과 시신경 주위 혈관의 상태를 검사하기 위한 혈관 촬영술의 조영제로 사용되며, 각막 표면을 염색하는데 흔히 사용된다. 용액 색상은 노란색을 띠고 있으며 정상적인 세포에서는 염색이 안되고 상피 손상이 있을 때 염색이 된다[32-34]. 혈관 내로 주입하거나 구강 내로 섭취할 시에 안전하고 독성이 없어 부작용이 거의 없다. fluorescein을 사용하기 위해서 환자들은 QLF 조사 전 fluorescein으로 구강 내를 헹궈야 할 것이며[35], 이온결합 하지 않아 물을 이용하여 상아질로부터 쉽게 제거될 것이다[36].

본 실험에서 QLF로 촬영한 이미지를 관찰하였을 때 탈회시간이 증가함에 따라 형광염료가 더 많이 침투한 것을 관찰할 수 있었다. 이것은 더 많은 무기질 소실로 인해 형광염료의 침투가 증가하였기 때문일 것이다. Van der Veen 등에 의한 연구에서도 인공적으로 형성한 치근우식병소에서 무기질 소실 양에 비례하여 sodium fluorescein의 농도가 증가한 것을 볼 수 있었다[36].

본 연구에서는 QLF로 촬영한 이미지를 분석하여 탈회 정도를 정상 치질과 비교한 ΔF 값을 측정하기 위해 QA2 분석프로그램을 이용하였다. 그러나 형광 염색제의 침투 정도를 육안으로만 비교하는 것이 아닌 수치화할 수 있다면 탈회에 따른 침투 정도에 대한 객관적인 비교가 가능할 것이며, 이를 통해 ΔF 값에 추가적으로 형광 염색제 수치도 치아우식증의 치료를 결정하는 데 진단 도구로 이용가능 할 것이다.

본 연구에서는 Lee 등의 연구[37]와 마찬가지로 0.075% 농도의 sodium fluorescein을 적용하였다. 이외에도 치아우식증을 감지하기 위하여 0.2mg/L[38], 0.2g/L[36], 0.036M[17] 등 여러 가지 농도의 fluorescein을 적용한 다른 연구들이 있었다. 그러나 농도에 따라 건전 법랑질과 탈회된 병소와의 형광 차이 증진에 대한 반응이 변할 수 있으므로 여러 농도의 용액을 이용하여 적절한 농도를 결정하기 위한 추가적인 연구가 필요할 것으로 생각되며, fluorescein의 적용시간 및 적용방법에 따라서도

Collection @ chosun

조선대학교
CHOSUN UNIVERSITY

효과가 달라질 수 있으므로 이에 따른 추가적인 연구가 필요할 것으로 생각된다.

Collection @ chosun

조선대학교
CHOSUN UNIVERSITY

Ⅴ. 결론

사람 치아의 법랑질에 인공 우식을 형성하고 병소 표면에 가시광선을 조사하여 형광을 유발하는 QLF와 형광 염색제인 sodium fluorescein을 이용하여 초기 치아 우식증을 정량적으로 평가하였다. QLF로 측정한 인공우식병소와 건전 법랑질 사이 형광 값의 차이와 주사전자현미경으로 잰 병소 깊이를 평가하여 다음과 같은 결과를 도출하였다.

QLF를 이용하여 관찰한 우식병소는 건전 법랑질보다 어둡게, fluorescein을 도포한 후 QLF로 관찰한 우식병소는 건전 법랑질보다 밝게 관찰되었으며 탈회시간이 증가함에 따라 형광염료는 더 많이 침투하였다.

형광 염색제를 적용한 후 측정한 ΔF 값은 염색 전과 비교하여 모두 증가하였으며 각 탈회기간 별로 통계적으로 유의한 차이를 보였다($p<0.05$).

fluorescein 적용한 후 QLF를 촬영하였을 때 초기 단계의 탈회를 진단하는 데 더 민감하였다.

형광염색 전과 후 촬영한 ΔF 값은 병소 깊이와 높은 상관관계를 보였다($p<0.05$).

회귀분석은 형광염색 전과 후의 형광 값과 병소 깊이 사이 선형관계를 보였고 이 관계로부터 다음과 같은 선형 방정식을 나타내었다(형광염색 전 $y=-4.28x-30.60$; 형광염색 후 $y=-4.27x-40.33$).

이러한 결과를 통해 향후 fluorescein을 접목시킨 QLF 측정은 치아우식증을 와동 형성단계가 아닌 그 이전 단계에서 조기에 진단하여 초기 우식병소를 치료 대상으로 포함시키는 것이 가능할 것이며 QLF로 촬영한 이미지에서 우식병소와 착색을 감별하는데 도움을 줄 것이다.

Collection @ chosun

조선대학교
CHOSUN UNIVERSITY

참고 문헌

1. Lee SH : Present situation and prospect of pediatric dentistry in Korea - Focused on management of dental caries -. *J Korean Acad Pediatr Dent*, 39:206-225, 2012.
2. Wefel JS, Harless JD : Comparison of artificial white spots by microradiography and polarized light microscopy. *J Dent Res*, 63:1271-1275, 1984.
3. Ekstrand K, Qvist V, Thylstrup A : Light microscope study of the effect of probing in occlusal surfaces. *Caries Res*, 21:368-374, 1987.
4. van Dorp CS, Exterkate RA, ten Cate JM : The effect of dental probing on subsequent enamel demineralization. *ASDC J Dent Child*, 55:343-347, 1988.
5. Lussi A : Validity of diagnostic and treatment decisions of fissure caries. *Caries Res*, 25:296-303, 1991.
6. Penning C, van Amerongen JP, Seef RE, ten Cate JM : Validity of probing for fissure caries diagnosis. *Caries Res*, 26:445-449, 1992.
7. Warren JJ, Levy SM, Wefel JS : Explorer probing of root caries lesions: an in vitro study. *Spec Care Dentist*, 23:18-21, 2003.
8. Akarsu S, Köprülü H : In vitro comparison of the efficacy of DIAGNOdent by visual inspection and radiographic diagnostic techniques in the diagnosis of occlusal caries. *J Clin Dent*, 17:53-58, 2006.
9. Costa AM, Bezzerra AC, Fuks AB : Assessment of the accuracy of visual examination, bite-wing radiographs and DIAGNOdent on the diagnosis of occlusl acries. *Eur Arch Paediatr Dent*, 8:118-122, 2007.
10. Sridhar N, Tandon S, Rao N : A comparative evaluation of DIAGNOdent

Collection @ chosun

조선대학교 CHOSUN UNIVERSITY

with visual and radiography for detection of occlusal caries: an in vitro study. *Indian J Dent Res*, 20:326-331, 2009.

11. Stookey GK : Quantitative light fluorescence: a technology for early monitorig of the caries process. *Dent Clin North Am*, 49:753-770, 2005.
12. Hwang KS, Kim JS, Yoo SH : Comparative study on the efficacy of Digital Imaging Fiber-Optic Trans-Illumination and Laser Fluorescence in monitoring the remineralization process of incipient smooth surface enamel lesions. *J Korean Acad Pediatr Dent*, 34:183-191, 2007.
13. Calişkan Yanikoğlu F, Oztürk F, Stookey GK, et al. : Detection of natural white spot caries lesions by an ultrasonic system. *Caries Res*, 34:225-232, 2000.
14. Kim HS, Kim WK, Lee CS, Lee SH : Optical sensitivity of laser fluorescence for incipient caries detection. *J Korean Acad Pediatr Dent*, 26:109-118, 1999.
15. Maeng MH, Kim JS, Kim SO : Comparative study on the early detection of enamel lesions using DIFOTI and laser fluorescence. *J Korean Acad Pediatr Dent,* 33:207-220, 2006.
16. Adeyemi AA, Jarad FD, Pender N, Higham SM : Comparison of quantitative light-induced fluorescence (QLF) and digital imaging applied for the detection and quantification of staining and stain removal on teeth. *J Dent*, 34:460-466, 2006
17. al-Sehaibany F, White G, Rainey JT : The use of caries detector dye in diagnosis of occlusal caries lesions. *J Clin Pediatr Dent*, 20:293-298, 1996.
18. Van de Rijke JW, Ten Bosch JJ : Optical quantification of caries-like lesion in vitro by use of a fluorescent dye. *J Dent Res*, 69:1184-1187, 1990.

Collection @ chosun

조선대학교 CHOSUN UNIVERSITY

19. Van de Rijke JW : Use of dyes in cariology. *Int Dent J*, 41:111-116, 1991.

20. Eggertsson H, Analoui M, Stookey G, et al. : Detection of early proximal caries in vitro using laser fluorescence, dye-enhanced laser fluorescence and direct visual examination. *Caries Res*, 33:227-233, 1999.

21. Vaarkamp J, ten Bosch J, Verdonschot EH, Huysmans MC : Wavelength-dependent fiber-optic transillumination of small approximal caries lesions: The use of a dye, and a comparison to bitewing radiography. *Caries Res*, 31:232-237, 1997.

22. Arends J, ten Bosch JJ : Demineralization and remineralization evaluation techniques. *J Dent Res*, 71 Spec No:924-928, 1992.

23. Reynolds EC : Remineralization of enamel subsurface lesions by casein phosphopeptide-stabilized calcium phosphate solutions. *J Dent Res*, 76:1587-1595, 1997.

24. Benson PE, Pender N, Higham SM : An in situ caries model to study demineralization during fixed orthodontics. *Clin Orthod Res*, 2:143-153, 1999.

25. Ogaard B, Rølla G : The in vivo orthodontic banding model for vital teeth and the in situ orthodontic banding model for hard-tissue slabs. *J Dent Res*, 71 Spec No:832-835, 1992.

26. Fontana M, Li Y, Stookey GK, et al. : Measurement of enamel demineralization using microradiography and confocal microscopy. A correlation study. *Caries Res*, 30:317-325, 1996.

27. Aljehani A, Tranaeus S, Shi XQ, et al. : In vitro quantification of white spot enamel lesions adjacent to fixed orthodontic appliances using quantitative light-induced fluorescence and DIAGONOdent. *Acta Odontol Scand*, 62:313-318, 2004.

Collection @ chosun

조선대학교 CHOSUN UNIVERSITY

28. Kühnisch J, Ifland S, Heinrich-Weltzien R : In vivo detection of non-cavitated caries lesions on occlusal surfaces by visual inspection and quantitative light-induced flurescence. *Acta Odontol Scand*, 65:183-188, 2007.
29. Alammari MR, Smith PW, de Josselin de Jong E, Higham SM : Quantitative light-induced fluorescence: a tool for early occlusal dental caries detection and supporting decision making in vivo. *J Dent*, 41:127-132, 2013.
30. Kim HE, Kwon HK, Kim BI : Recovery percentage of remineralization according to severity of early caries. *Am J Dent*, 26:132-136, 2013.
31. Van der Veen MH, ten Bosch JJ : An in vitro evaluation of fluorescein penetration into natural root surface carious lesions. *Caries Res*, 27:258-261, 1993.
32. Sagel PA, Lapujade PG, Miller JM, Sunberg RJ : Objective quantification of plaque using digital image analysis. *Monogr Oral Sci*, 17:130-143, 2000.
33. Lund F, Jogestrand T, Kölegård R : Computerized analysis of video fluorescein imaging of the skin. *Clin Physiol*, 20:374-379, 2000.
34. Rosen B : Fluorescein angiography in laser treatment of diabetic macular edema. *Ophthalmology*, 108:237-239, 2001.
35. Mörmann W, Regolati B, Lutz F, Saxer UP : The gingivitis fluorescein test in recruits. *Helv Odontol Acta*, 19:27-30, 1975.
36. Van der Veen MH, Tsuda H, Arends J, ten Bosch JJ : Evaluation of sodium fluorescein for quantitative diagnosis of root caries. *J Dent Res*, 75:588-593, 1996.
37. Lee SH, Han KJ, Lee CS : Diagnosis of early caries with dye-enhanced laser fluorescence. *J Korean Acad Pediatr Dent*, 30(1);1-9, 2003.
38. Pretty IA, Ingram GS, Higram SM, et al. : The use of fluorescein-enhanced

Collection @ chosun

조선대학교
CHOSUN UNIVERSITY

quantitative light-induced fluorescence to monitor de- and re- mineralization of in vitro root caries. *J Oral Rehabil*, 30:1151-1156, 2003.

Collection @ chosun