[UCI]I804:24011-200000264337

2014년 2월 석사학위논문 성견 하악골에서 다양한 표면처리에 따른 임플란트 골유착에 관한 비교 연구 윤 욱 재

2014년 2월
석사학위논문

성견 하악골에서 다양한 표면처리에 따른 임플란트 골유착에 관한 비교 연구

조선대학교 대학원

치 의 학 과

윤 욱 재

성견 하악골에서 다양한 표면처리에 따른 임플란트 골유착에 관한 비교 연구

Comparative study on osseointegration of implants according to various surface treatment in the mandible of dogs

2014년 2월 25일

조선대학교 대학원

치 의 학 과

윤 욱 재

성견 하악골에서 다양한 표면처리에 따른 임플란트 골유착에 관한 비교 연구

지도교수 김 수 관

이 논문을 치의학 석사학위신청 논문으로 제출함.

2013년 10월

조선대학교 대학원

치 의 학 과

윤 욱 재

윤욱재의 석사학위논문을 인준함

위원장 조선대학교 교 수 임 성 철 (인)

위 원 조선대학교 교 수 김 수 관 (인)

위 원 조선대학교 교 수 오 지 수 (인)

2013년 11월

조선대학교 대학원

목 차

ABSTRACT ····· iv

Ⅰ. 서 론 ····· 1

Ⅱ. 실험재료 및 방법 ····· 3

Ⅲ. 결과 ····· 7

Ⅳ. 고찰 ····· 11

Ⅴ. 결론 ····· 14

Ⅵ. 참고문헌 ····· 16

표 목 차

Table 1. Implant stability quotient at immediately after implant installation and 2, 4 weeks ····· 8

Table 2. Periotest value at immediately after implant installation and 2, 4 weeks ····· 8

Table 3. Removal torque value on 2 and 4 weeks ····· 9

Table 4. New bone formation area on 2 and 4 weeks ····· 9

Table 5. Bone-implant contact on 2 and 4 weeks ····· 10

도 목 차

Figure 1. The light microscopic photographs of RBM surface fixture at 2 weeks and 4 weeks group. ····· 20

Figure 2. The light microscopic photographs of HA surface fixture at 2 weeks and 4 weeks group. ····· 21

Figure 3. The light microscopic photographs of hydrothermal treated HA surface fixture at 2 weeks and 4 weeks group. ····· 22

Figure 4. The light microscopic photographs of SLA surface fixture at 2 weeks and 4 weeks group. ····· 23

ABSTRACT

Comparative study on osseointegration of implants according to various surface treatment in the mandible of dogs

By Yoon, Wook-Jae
Advisor : Prof. Kim, Su-Gwan D.D.S. Ph.D
Department of Dentistry,
Graduate School of Chosun University

I. Purpose

For the successful osseointegration, surface treatment of the implants is important element. This study was performed for comparing the osseointegration and implant stability according to various surface treatment of the implants on the mandible of dogs and for guiding to select implant in clinic.

II. Material and methods

Six adult dogs were selected and used implants were classified by types of surface treatment. They are resorbable blast media(RBM), hydroxyapatite(HA), hydrothermal treated hydroxyapatite, sand-blasted and acid-etched(SLA) groups. Total 48 implants, 12 implants per each groups were installed on both mandible divided 2, 4weeks groups. Each implant was evaluated for stability, one of 6 dogs was used for measuring removal torque value and the rest for histomorphological study.

III. Results

Radiographically taking standard X-ray, 5 implants of total 48, showed marginal bone resorption, the rest appeared good healing state. In clinical implants' stability evaluation, all groups had generally satisfactory value. In histomorphological evaluation, via light microscope, highest new bone forming ratio on whole fixture was measured in hydroxyapatite surface implant group. Bone to implant contact showed high ratio at implant's upper 1/2 area in hydrothermal hydroxyapatite surface implant group.

IV. Conclusion

As a result of histological analysis, hydrothermal processing could improve the bone to implant contact ratio on upper fixture that mainly determine the implant stability.

Ⅰ. 서 론

치아 결손부에 대한 처치로 임플란트 식립을 통한 보철적 수복은 이제 일반적인 치료 방법 중 하나가 되었다.[1-3] 임플란트의 성공률을 높이기 위해서는 여러 가지 조건을 충족 시켜야 하는데 그 중에서도 임플란트와 치조골간의 양호한 골유착은 식립 초기 및 장기적인 관점에서 성공률에 중요한 역할을 한다.[2] '골유착' 이란 Branemark에 의하면 식립 되어 있는 임플란트의 표면사이로 골 성장이 치밀하게 이루어지는 것이라고 하였으며 이는 골과 임플란트의 직접적인 구조적, 기능적 결합을 말한다.[4] 또한 Albreksson 에 의하면 광학현미경 상에서 생체 활성 있는 골과 임플란트 사이의 직접적인 접촉을 의미하였다.[5] 또한 임플란트 골유착에 영향을 미치는 6가지 중요요소로 임플란트의 재료, 임플란트 디자인, 표면, 식립 될 부위의 골 상태, 외과적 술식 그리고 하중조건을 제시하였다.[5] 그 중 임플란트 표면에 대한 연구는 지난 20년간 계속되어 왔는데 표면의 거친 정도와 같은 물리적 요인과 처리 방식에 따른 화학적 요인이 모두 고려되고 있다.[6]

표면처리의 방법으로는 기존의 Branemark 임플란트가 가지고 있는 티타늄을 기계 연마를 통한 매끄러운 표면을 가지고 있는 것이 일반적이었다. 하지만 골질이 약한 해면골에서 거친 표면을 가지고 있는 임플란트가 성공률을 높일 수 있다는 보고가 되면서 이와 관련된 많은 연구가 진행되어 졌다.[6,7] 표면을 거칠게 처리하는 방법도 여러 가지가 있는데 가장 먼저 티타늄 플라즈마 분사(titanium plasma spray, TPS)를 통한 골 접촉 면적을 증가시킨 물리적 방법이 시도 되었다.[8] 최근에는 입자 분사를 통한 표면처리 방식이 증가되고 있으며 알루미나(Al_2O_3), 산화티타늄(TiO_2), 그리고 생체 적합성이 뛰어난 수산화인회석(hydorxyapatite, HA)과 같은 인산칼슘(CaP)이 사용되고 있다.[9] 그 밖에 황산(H_2SO_4), 염산(HCl), 질산(HNO_3) 등으로 산 처리를 통해 표면 거칠기를 증가 시키고 골세포 형성을 촉진 시킬 수 있으며 입자 분사 후 산 부식 (sand-blasted and acid-etched, SLA)을 시행하기도 한다.[9,10] 또한 불화 처리를 시행하거나 양극산화를 통해 골유착을 증가시켜 임플란트 성

공률을 높이는 방식도 시도되고 있다.[11)]

이와 같이 다양한 표면처리를 시행한 임플란트의 골유착을 평가하기 위해서 Periotest®나 Osstell™ 등을 이용하기도 하며 회전 제거력(removal torque)을 측정하여 임상적인 안정성을 수치화 할 수 있다. 그러나 보다 객관적이고 미세적인 평가를 하기 위해서는 동물 실험 등을 통해 시편을 제작하여 광학현미경 상으로 골 생성 및 골 유착 정도를 직접적으로 확인하는 방법이 있다.

이에 본 연구는 최근 상용화 되고 있는 흡수성입자분사(resorbable blast media, RBM), 수산화인회석 피복(HA coating), 입자 분사 후 산 부식을 시행한 표면처리 및 기존의 수산화인회석 피복 표면에 열수처리를 통한 입자의 결정화도를 제고한 임플란트의 골유착 정도를 임상적, 조직형태학적으로 비교, 평가를 하기 위해 시행하였다.

Ⅱ. 실험 재료 및 방법

1. 실험 재료

1) 실험 동물

실험 동물로는 생후 18-24개월의 건강한 성견 6마리를 이용하여 조선대학교 동물실험 윤리위원회의 규정에 대한 심사 및 허가를 획득한 후 연구가 진행되었다. 실험에 사용된 성견은 모두 특이한 질환 없이 건강하였다. 한 마리는 회전 제거력 측정에 사용하였으며 나머지 5마리는 조직형태학적 분석에 사용되었다.

2) 임플란트

실험군은 본 연구의 목적에 맞게 표면처리에 따라 분류 하였으며 임플란트는 각각 흡수성입자분사 처리를 시행한 Clearant 임플란트(Clearant®, Dentis Inc., DaeGu, Korea), 상온 초박막 수산화인회석 피복 처리를 시행한 Haptitie 임플란트 (Haptitie®, Dentis Inc., DaeGu, Korea), 최근에 개발된 열수처리를 시행한 수산화인회석 피복 표면처리 임플란트, 그리고 입자 분사 후 산부식 처리를 한 임플란트(One Q SL®, Dentis Inc. DaeGu, Korea)로 선정 하였다. 실험에 사용된 모든 임플란트는 표면처리 외 골유착에 영향을 줄 수 있는 요인을 제한 하고자 길이와 직경 (Φ3.7X8mm)을 같게 하였다. 표면처리에 따른 각각의 임플란트는 2주군과 4주군으로 분류하여 한 성견 당 2개씩 12개, 총 48개가 사용되었다.

2. 실험방법

1) 발치

마취 유도를 위해 동물용 근이완제인 2% Xylazine Hydrochloride(10mg/kg, Rumpun, Bayer, Korea)과 동물용 마취제 Tiletamin, Zolazepam(10mg/kg,

Zoletil 50, Virbac Lab, France)를 각각 대퇴부에 근주하였다. 추가로 통증 완화와 지혈을 위해 1:100,000 의 에피네프린이 함유된 2%의 Hydorchloride lidocaine(Yuhan Co. Ltd, Seoul, Korea)로 침윤마취를 시행하였다. 그 후 양측 하악 치조골에 임플란트 식립 공간을 형성하기 위하여 연속되어 있는 하악 소구치 및 대구치 각각 2개 씩 발치를 시행하였다. 감염 방지 및 치조골의 치유증진을 위하여 4-0 Vicryl(Ethicon, Johnson, New Jersey, USA)로 봉합을 시행하였으며, 술후 5일간 Gentamicin sulfate(0.1ml/kg, Deasung Gentaminic inj. Deasung Microbiological Labs. Co, Ltd, Ulwansi, Korea)을 1일 1회 근주하였다.

2) 임플란트 식립

2개월 간의 발치와 치유가 진행된 후 발치 시와 동일한 방법으로 마취 유도를 하고 성견의 우측 하악에 국소마취를 시행하였다. 절개 및 박리를 통해 치조골을 노출 시킨 후 drilling 순서에 따라 시행하고 4주군 임플란트를 식립하였다. 무치악 치조골의 근심측 부터 일정한 순서로 4가지 종류의 임플란트를 모두 식립하여 실험동물에 의한 결과차이를 방지 하였다. 또한 식립 깊이에 따른 결과 차이를 방지 하기 위하여 모든 임플란트는 동일하게 치조골 상연에서 1mm 깊이 까지 식립하였으며 식립 토크 또한 모두 35N 이상으로 하였다. 2주 후에는 동일한 방식으로 하악 좌측 무치악부에 2주군 임플란트를 식립하였다. 식립 후에는 박리된 점막을 재 위치 시키고 다시 4-0 Vicryl로 봉합을 시행하였다. 발치시와 마찬가지로 술 후 감염 예방을 위하여 Gentamicin sulfate을 5일 간 1일 1회 근주하였다.

3) 실험 동물의 희생 및 조직표본 제작

2주군, 즉 하악 좌측 임플란트 식립 2주 경과 후 Suxamethonium Chloride Hydrate(0.11mg/kg, Eagle Suxamethonium Inj., Eaglevet Co, Seoul, Korea)의 근주를 통해 실험동물을 희생하였다. 희생 직후 하악골을 채취하여 10일간 포르말린에 고정을 한 후 Glycol-metacrylate resin(Spurr Low-viscosity Embedding media, Polyscience, Earrington, PPA, ISA)으로 포매하였다.

High-precision diamond disc로 시편을 절단한 후 최종적으로 lapping and polishing machine(OMNILAP 2000, SBT, Sanclemente, CA, USA)을 사용하여 50μm 이하의 두께로 연마하였다. 이 후 Villanueva osteochrome bone stain(Sanclemente, CA, USA)을 시행하여 조직표본을 제작하였다.

3. 평가 항목

1) 방사선학적 평가

각각의 임플란트에 대해 식립 직 후 및 희생 후 치과용 치근단 방사선사진기기(IMS2000®, Inermes Co., Seoul, Korea)를 이용한 촬영을 통해 임플란트 주위 투과상 병소 여부 및 변연골의 흡수 여부 등을 평가 하였다.

2) 임플란트 안정성 평가

임플란트의 초기 고정성과 안정성을 측정하기 위하여 임플란트 식립 및 희생 직후 Periotest M®(Medizintechnik Gulden Co., Mudautal, Germany)을 이용하여 각각의 임플란트의 협측에서 Periotest value(PTV)을 대푯값으로 측정하였다. 또한 Osstell Mentor®(Osstell AB Co., Goteborg, Sweden)을 이용하여 임플란트의 근원심, 협설측에서 각각 Implant stability quotient(ISQ)를 측정하였다.

그리고 성견 중의 한 마리를 희생 후에 MGT 50®(Checkline Europe Co., Enschede, Netherlands) 회전 제거력 측정기를 이용하여 회전 제거력 값을 얻었다.

3) 조직형태학적 평가

제작된 조직표본을 바탕으로 임플란트 표면과 치조골간의 골 접촉 및 골 형성 정도를 파악하기 위하여 광학현미경(Olympus BX50, Tokyo, Japan)을 통하여 관찰하였다. 이를 통해 임플란트 전체 기준으로 골 형성 면적 비율(New bone forming area, NBFA) 및 임플란트 안정성에 더 유효한 상부 1/2의 임플란트-골 접촉률(Bone-impalnt contact, BIC)을 분석하였다.

4) 통계학적 검증

각각 측정된 값은 SPSS v. 18(SPSS, Chicago, IL, USA)을 이용하여 분석하였다. 일원배치분석 (One-way ANOVA)으로 통계학적 유의성을 평가하였으며 95% 신뢰수준에서 통계 분석을 시행하였다.

Ⅲ. 결 과

1. 임상적 결과

총 48개의 임플란트가 성견 하악의 치조골에 식립 되었으며 희생 직 후 임상적 검사 결과 2개의 임플란트가 심한 동요를 보이며 탈락되었다. 2개 모두 한 성견에서 나타났으며 주위로 배농 및 임플란트 주위 육아조직과 같은 감염 소견이 관찰되었다. 이를 제외한 46개의 임플란트는 기타 임상적 소견 없이 치유가 잘 되었다.

2. 방사선학적 결과

각각의 임플란트에 대한 치근단 방사선 사진 촬영 결과 탈락된 2개의 임플란트를 제외하고 46개 중에서 3개의 임플란트 주변의 변연골 흡수가 나타났으며 상방 2개 이상의 나사선이 치조골과 인접하지 못하고 노출되어 있는 영상을 보였다. 나머지 43개는 변연골 흡수나 임플란트 주위 투과상과 같은 방사선학적 이상소견이 관찰되지 않았다.

3. 임플란트 안정성 결과

1) Implant stability quotient

2주군과 4주군의 측정 값은 70 이상으로 양호한 수치를 보였다. 식립 직후는 SAL군에서 2주군에서는 RBM 처리 임플란트가 가장 높은 안정성을 나타내었으나 통계적 유의성은 보이지 않았다. 4주군 측정 결과 상온 초박막 수산화인회석 피복 처리를 시행한 실험군에서 가장 높은 수치를 보였으며 열수처리 수산화인회석 표면처리 보다 유의적인 차이를 보였다.(Table 1)

Table 1. Implant stability quotient at immediately after implant installation and 2, 4 weeks

	Initial	2 weeks	4 weeks
RBM	68.3±7.4	75.6±8.5	78.8±4.8[a]
HA	66.2±10.0	73.3±7.1	79.6±4.8[b]
Hydrothermal treated HA	68.9±10.6	72.1±6.5	74.8±4.5[ab]
SLA	73.5±9.4	72.8±4.7	75.7±2.8

a: statistically significant difference RBM and Hydrothermal treated HA groups. ($p<0.01$)
b: statistically significant difference HA and hydrothermal treated HA group. ($p<0.01$)
RBM: resorbable blast media
HA: hydroxyapatite
SLA: sand-blasted and acid-etched

2) Periotest value

ISQ 와 같은 시기를 기준으로 측정한 결과 -4.3 ~ -6.1 의 수치를 보였으며 평균적으로 4주군이 2주군 보다 수치가 감소하여 임플란트 안정성은 증가한 것으로 보였다. 식립 직후 측정 값에서 상온 초박막 수산화인회석 피복 처리 임플란트와 SLA 표면처리 임플란트 실험군에서 유의적인 차이를 보였으며 평균적으로 비교해보면 2주군과 4주군에서 각각 SLA 표면처리를 시행한 실험군에서 가장 높은 안정성을 보였다. (Table 2)

Table 2. Periotest value at immediately after implant installation and 2, 4 weeks

	Initial	2 weeks	4 weeks
RBM	-5.35±0.54	-4.53±1.87	-5.52±0.79
HA	-5.10±0.70[a]	-4.33±2.06	-5.22±0.66
Hydrothermal treated HA	-5.62±0.50	-5.02±0.62	-5.42±1.05
SLA	-6.07±0.36[a]	-5.12±1.10	-6.07±0.35

a: statistically significant difference HA and SLA groups. ($p<0.01$)
RBM: resorbable blast media
HA: hydroxyapatite
SLA: sand-blasted and acid-etched

3) Removal torque value

한 마리의 성견을 대상으로 희생 후 측정한 결과 2주군에서는 HA 표면처리

를 시행한 군에서 근소하게 높은 수치(100.7)를 보였으나 4주군에서는 모든 실험군에서 측정 가능한 최대 수치(135) 이상을 기록하였다. (Table 3)

Table 3. Removal torque value on 2 and 4 weeks (N/cm)

	2 weeks	4 weeks
RBM	82.8	135 ↑
HA	100.7	135 ↑
Hydrothermal treated HA	92.1	135 ↑
SLA	92.9	135 ↑

* No statistically significant difference groups
RBM: resorbable blast media
HA: hydroxyapatite
SLA: sand-blasted and acid-etched

4. 조직형태학적 결과

1) New bone formation area

임플란트 전체 표면에 대한 골 형성 면적 비율을 측정한 결과 2,4 주군 모두 상온 초박막 수산화인회석 피복 임플란트에서 평균적으로 가장 높은 비율(64.5%, 75.0%)을 보였으나 통계학적으로 유의성을 갖지는 않았다. (Table 4) (Fig 1~4)

Table 4. New bone foramation area on 2 and 4 weeks (%)

	2 weeks	4 weeks
RBM	58.5±12.4	63.5±5.3
HA	64.5±23.6	75.0±16.1
Hydrothermal treated HA	62.5±13.6	71.3±13.6
SLA	52.3±29.8	66.3±13.5

* No statistically significant difference groups
RBM: resorbable blast media
HA: hydroxyapatite
SLA: sand-blasted and acid-etched

2) BIC

임플란트 상부 1/2에 대한 임플란트 표면과 치조골간의 접촉률을 측정한 결

과 2,4 주군에서 모두 통계적 유의성은 존재하지 않은 범위에서 열수처리를 시행한 HA 표면처리 방식의 임플란트 군에서 가장 높은 수치 (67.3%, 74.0%)를 보였으며 상온 초박막 수산화인회석 피복 처리 임플란트가 그 다음으로 높게 측정되었다.(Table 5) (Fig 1~4)

Table 5. Bone-Implant contact on 2 and 4 weeks (%)

	2 weeks	4 weeks
RBM	64.8±4.2	67.3±3.8
HA	65.5±25.4	73.8±18.5
Hydrothermal treated HA	67.3±13.4	74.0±12.0
SLA	61.8±27.0	72.3±9.3

* No statistically significant difference groups
RBM: resorbable blast media
HA: hydroxyapatite
SLA: sand-blasted and acid-etched

Ⅳ. 고 찰

임플란트와 치조골 사이의 양호한 골유착은 임플란트 성공에 있어 필수적인 조건이다.[12,13] 이러한 골유착을 증가시켜 최종적으로 임플란트 성공률을 높이기 위하여 골과 직접적으로 접촉을 하는 나사선의 위치 및 모양에 대한 형태학적 연구 뿐만 아니라 표면처리에 대한 연구가 진행되어 왔다.[2] Ratner 등에 의하면 표면에서 가장 중요한 것으로 형태적, 화학적 특징, 표면전하 그리고 습윤성을 두었으며, 단백질의 흡착, 세포-표면간의 상호작용, 표면에서의 세포와 조직의 성장이 표면과 생활성 물질간의 상호작용에 영향을 준다고 하였다.[14] Davies 의 연구에 의하면 임플란트 식립 후 골소주에 의한 골 형성 과정에서 혈소판의 활성화에 의한 골성세포와 임플란트 표면간의 'Knock on effect' 가 골전도를 증가, 유지 시키고 최종적으로 골유착을 결정하는 요소라고 하였다.[15]

기존의 티타늄을 기계 연마하여 매끈한 표면을 가지고 있는 임플란트에 비해 거친 표면처리를 시행한 임플란트에서 높은 성공률을 보인다는 연구가 발표되어 왔다.[16] Shalabi 등은 임플란트 표면의 거친 정도와 임플란트-골 접촉 비율은 상관관계를 가지고 있다고 밝혔으며,[6] Thompson 등의 연구에서도 HA 표면에 각각 다른 추가 처리를 하여 'push out test'를 시행한 결과 거칠기가 높을수록 회전 제거력이 높은 것으로 밝혀졌다.[7]

본 연구에서는 골유착 정도를 Periotest®와 Osstell™을 이용하여 안정성을 측정하고 MGT 50® 을 이용한 회전 제거력을 측정하여 비교하였다. PTV 는 metal rod의 움직임 변화를 통해 조직학적으로 평가 가능한 골유착 정도를 임상적으로 측정할 수 있게 하였으며 간편하고 수치화 할 수 있다는 장점을 가지고 있어 임플란트 안정성 평가에 유용하게 쓰이고 있다.[17] 하지만 지대주의 측정 부위 및 각도에 따라 측정값이 차이가 있을 가능성이 존재하기 때문에 이를 최소화 하기 위하여 본 연구에서는 모든 임플란트에 대해 동일한 위치에 측정을 시행하였다. 또한 공진 주파수 측정(Resonant frenquency analysis, RFA) 을 통한 ISQ 평가를 하기 위해 Osstell™ 가 빈번하게 사용

되는데 측정 값이 골 상방의 임플란트 길이에 영향을 받기 때문에 식립 깊이를 동일하게 하였으며 측정 방향간의 차이를 줄이고자 각 임플란트 마다 근원심, 협설측 총 4개의 값의 평균을 구해서 분석하였다.[13] 하지만 이러한 방법들은 과정이 간단하고 즉각적인 수치화를 할 수 있다는 장점을 가지고 있으나 객관적인 결과를 가지지 못한다고 볼 수 있다.[6] 이를 보완하기 위해서 광학 현미경을 통한 조직형태학적 분석을 통해 보다 직접적이고 객관적인 실험결과를 얻었다.

본 연구에서는 최근 가장 많이 상용화되고 있는 RBM, HA 및 SLA 표면처리를 시행한 임플란트를 대상으로 하였다. RBM은 수산화티타늄이나 인산칼슘과 같은 흡수성 입자 분사를 통해 표면을 거칠게 하여 표면적을 넓히는 것으로,[18] Piattelli 등은 RBM 표면처리를 시행한 임플란트 주변에서 기계 연마를 시행한 표면에서는 관찰되지 않은 골성기질을 관찰 할 수 있었고 더 높은 임플란트 골 접촉률과 골전도를 보였다고 하였다.[19] 또한 Jeong 등의 연구에서는 이 같은 RBM 처리에 사용되는 입자 종류에 따른 골유착 정도를 분석하였는데 기존의 알루미나 입자에 생흡수성 세라믹 입자가 첨가되는 경우 골 유착이 유의적으로 감소함을 밝혔다.[12] Marin 등의 연구에서는 성견 실험을 통해 RBM 표면처리의 산부식 과정 여부에 따른 조직형태학적 분석을 하였는데 통계적 유의성이 없음을 보고하였다.[20] 본 연구에서는 RBM 표면처리 임플란트가 HA 처리 임플란트보다 통계적 오차 범위 내 이지만 평균적으로 골과의 접촉률이나 회전 제거력이 상대적으로 낮아 골유착 정도가 미흡한 것으로 밝혀졌다.

Yang 등이 SLA 표면처리와 기계 연마를 통한 매끈한 표면의 임플란트를 비교한 결과 2,4,8 주군 모두 SLA 실험군에서 회전 제거력과 임플란트-골 접촉률이 높은 것으로 나타났다.[21] 그리고 Cochran 등의 동물실험 결과 SLA 표면처리한 실험군에서 TPS 처리한 대조군보다 유의하게 높은 골접촉 비율을 보였는데 이는 임플란트에 하중을 가하고 나서 바로 나타날 수 있는 주변골의 흡수를 SLA에서 최소화하고 이차적 골 재생을 최대화 시켰다는 것에 주목하였다.[22]

HA 피복 처리 임플란트는 1984년부터 개발되었으며 HA와 골의 상호작용

은 생유착의 개념으로, 광학현미경 상에서 임플란트 표면과 골간의 생화학적 결합이라고 볼 수 있다.[23] Jones가 시행한 임상적, 후향적 연구 결과 TPS처리 임플란트 보다 낮은 실패율을 보였다.[24] 하지만 HA 처리 임플란트 경우 식립 후 초기 골유착에는 상대적으로 뛰어나나, 장기적인 관점에서 보철적 부하 가 HA와 임플란트 간의 상호작용을 약화시켜 실패가능성이 존재 할 수 있다.[24,25] 이는 기존의 플라즈마 분사를 이용한 방식이 피복의 투과성 및 표면의 잔류응력을 유발하고 초기 인산칼슘 입자의 성분 및 결정화도를 변화시키는 단점이 존재하기 때문이다.[26] 그래서 이러한 문제점을 보완하고자 Yang 등은 기존의 HA 처리에 나노개념을 접목시켜 전기화학적 효과가 함양된 임플란트에 대해 분석한 결과 기존의 것과 비교하여 높은 임플란트 골 접촉률을 나타냈다고 하였다.[27]

또한 열수처리를 통해서 양극산화 효과를 극대화 시켜 생체활성도를 높이는 연구가 보고되고 있으며,[9] Ishizawa 등에 따르면 양극 산화 티타늄 피복에 300℃의 열수처리를 시행한 결과 HA 층의 두께를 1-2μm 정도로 얇게 하였으며 이는 입자의 응집현상을 줄여서 최대 부착 응력을 40MPa 까지 증가 시킬 수 있다고 발표하였다.[28] 본 연구에서도 신기술을 이용한 열수처리를 시행하여 입자의 결정화도를 제고한 것에 대한 다른 표면처리 임플란트와 비교시 기존의 HA, RBM, SLA 보다 통계적으로 유의성을 갖지 않은 범위에서 평균적으로 높은 임플란트-골 유착률을 나타내었다.

그 외에도 임플란트 표면에 이온주입을 통해 표면응력을 증가시킬 수 있는데 이는 단백질 흡착을 증가시켜 접촉각 등에 영향을 주며, 골아세포의 축적과 분화를 촉진 시키는 효과를 나타낼 수 있다.[29,30] Maeztu 등의 연구에 따르면 기계 연마 표면에 일산화탄소 이온주입을 시행한 임플란트 경우 주입을 시행하지 않은 기계 연마 표면이나 산화처리를 시행한 표면, SLA 표면 임플란트 보다 임플란트-골유착률이 높은 것으로 나타났다.[31] 그 밖에 collagen I, osteocalcin 등의 생체 분자를 피복한 경우에도 골유착이 양호한 것으로 나타났다.[1]

Ⅴ. 결 론

본 연구는 성견 악골에 표면처리 방법이 다른 4종, 즉 흡수성입자분사 (resorbable blast media, RBM), 수산화인회석 피복 (hydroxyapatite, HA coating), 열수처리를 시행한 수산화인회석 피복 그리고 입자 분사 후 산부식 (sandblasted larger-grit and acid etched implant, SLA) 임플란트를 식립하여 골유착을 비교해 얻은 결론은 다음과 같다.

1. 임상적으로 식립된 총 48개의 임플란트 중 2개에서 염증 소견을 동반한 동요로 탈락되었으며 이를 제외한 46개의 임플란트는 특이 소견 없이 양호한 치유를 보였다.
2. 방사선학적 분석을 시행한 결과 탈락된 2개의 임플란트를 제외하고 총 46개 중에서 3개의 임플란트 주변의 변연골 흡수가 나타나 상방 2개 이상의 나사선이 노출된 소견을 보였다. 그 외 43개의 임플란트는 변연골 흡수나 임플란트 주위 투과상 같은 방사선학적 이상소견 없이 양호한 경과를 보였다.
3. 임플란트 안정성 평가시 모든 군에서 전반적으로 양호한 결과를 보였으며 2주군 보다 4주군에서 안정성이 증가된 소견을 보였다. 4주군 기준으로 ISQ 평가 시 상온 초박막 수산화인회석 피복 처리를 시행한 임플란트에서 가장 높은 안정성을 나타냈다.
4. 조직 형태학적인 분석 결과 치조골 내 임플란트 전체 표면에 대한 골생성률은 상온 초박막 수산화인회석 피복 처리를 시행한 임플란트가, 상부 1/2의 임플란트-골 접촉률은 열수처리를 시행한 HA 피복 처리 임플란트에서 가장 양호한 결과를 나타내었다.

이상의 결과를 미루어 보아 표면처리에 따른 골유착 양상은 전반적으로 양호한 소견을 보였으며 피질골 층이 존재하여 초기 안정성에 중요하며 장기적으로도 골 흡수 소견이 호발되는 임플란트 상부 1/2의 골접촉률은 열수처리를 시행한 HA 피복 임플란트가 가장 양호한 것임을 알 수 있다. 이를 토대

로 기존의 표면처리에 대한 변형되고 개선된 기술을 접목하여 골유착을 증가시킬 수 있는 연구가 계속진행되어야 한다고 사료된다.

Ⅵ. 참 고 문 헌

1. Mueller CK, Thorwarth M, Schmidt M, Schlegel KA, Schultze-Mosgau S. Comparative analysis of osseointegration of titanium implants with acid-etched surfaces and different biomolecular coatings. Oral Surg, Oral Med, Oral Pathol, Oral Radiol, and Endod 2011;112:726-36.
2. Abuhussein H, Pagni G, Rebaudi A, Wang HL. The effect of thread pattern upon implant osseointegration. Clinl Oral Impl Res 2010;21:129-36.
3. De Vicente J, Recio O, Martin-Villa L, Junquera L, Lopez-Arranz J. Histomorphometric evaluation of guided bone regeneration around implants with SLA surface: an experimental study in beagle dogs. Int J Oral Maxillofac Surg 2006;35:1047-53.
4. Brånemark P-I, Breine U, Adell R, Hansson B, Lindström J, Ohlsson. Intra-osseous anchorage of dental prostheses: I. experimental studies. Scan J Plast Reconstr Surg 1969;3:81-100.
5. Albrektsson T, Brånemark P-I, Hansson H-A, Lindström J. Osseointegrated titanium implants: Requirements for ensuring a long-lasting, direct bone-to-implant anchorage in man. Acta Orthop Scand 1981;52:155-70.
6. Shalabi M, Gortemaker A, Van't Hof M, Jansen J, Creugers N. Implant surface roughness and bone healing: a systematic review. J Dent Res 2006;85:496-500.
7. Thompson J, Gregson P, Revell P. Analysis of push-out test data based on interfacial fracture energy. J Mater Sci: Mater Med 1999;10:863-8.
8. Buser D, Schenk R, Steinemann S, Fiorellini J, Fox C, Stich H. Influence of surface characteristics on bone integration of titanium implants. A histomorphometric study in miniature pigs. J Biomed

Mater Res 1991;25:889-902.
9. Le Guéhennec L, Soueidan A, Layrolle P, Amouriq Y. Surface treatments of titanium dental implants for rapid osseointegration. Dent Mater 2007;23:844-54.
10. Buser D, Broggini N, Wieland M, et al. Enhanced bone apposition to a chemically modified SLA titanium surface. J Dent Res 2004;83:529-33.
11. Ellingsen JE, Johansson CB, Wennerberg A, Holmén A. Improved retention and bone-tolmplant contact with fluoride-modified titanium implants. Int J Oral Maxillofac Implants 2003;19:659-66.
12. Jeong R, Marin C, Granato R, et al. Early bone healing around implant surfaces treated with variations in the resorbable blasting media method. A study in rabbits. Med Oral Patol Oral Cir Bucal 2010;15:e119-25.
13. Meredith N, Books K, Fribergs B, Jemt T, Sennerby L. Resonance frequency measurements of implant stability in viva. A cross sectional and longitudinal study of resonance frequency measurements on implants in the edentulous and partially dentate maxilla. Clin Oral Implants Res 1997;8:226-33.
14. Ratner BD, Porter SC. Surfaces in biology and biomaterials; description and characterization. Interfacial Phenomena and Bioproducts. New York: Marcel Dekker 1996:57-83.
15. Davies JE. Understanding peri-implant endosseous healing. J Dent edu 2003;67:932-49.
16. Schwarz ML, Kowarsch M, Rose S, Becker K, Lenz T, Jani L. Effect of surface roughness, porosity, and a resorbable calcium phosphate coating on osseointegration of titanium in a minipig model. J Biomed Mater Res A 2009;89:667-78.
17. Oliv J, Aparicio C. Periotest method as a measure of osseointegrated oral implant stability. Int J Oral Maxillofac Implants 1990;5:390-400.

18. Coelho PG, Granjeiro JM, Romanos GE, et al. Basic research methods and current trends of dental implant surfaces. J Biomed Mater Res B 2009;88:579-96.
19. Piattelli M, Scarano A, Paolantonio M, Iezzi G, Petrone G, Piattelli A. Bone response to machined and resorbable blast material titanium implants: an experimental study in rabbits. J Oral Implantol 2002;28:2-8.
20. Granato R, Marin C, Suzuki M, Gil JN, Janal MN, Coelho PG. Biomechanical and histomorphometric evaluation of a thin ion beam bioceramic deposition on plateau root form implants: an experimental study in dogs. J Biomed Mater Res 2009;90:396-403.
21. Yang G, He F, Yang X, Wang X, Zhao S. Bone responses to titanium implants surface-roughened by sandblasted and double etched treatments in a rabbit model. Oral Surg, Oral Med, Oral Pathol, Oral Radiol, and Endod 2008;106:516-24.
22. Cochran D, Schenk R, Lussi A, Higginbottom F, Buser D. Bone response to unloaded and loaded titanium implants with a sandblasted and acid-etched surface: a histometric study in the canine mandible. J Biomed Mater Res 1998;40:1-11.
23. Block MS, Kent JN, Kay JF. Evaluation of hydroxylapatite-coated titanium dental implants in dogs. J Oral Maxillofac Surg 1987;45:601-7.
24. Jones JD, Lupori J, Van Sickels JE, Gardner W. A 5-year comparison of hydroxyapatite-coated titanium plasma - sprayed and titanium plasma - sprayed cylinder dental implants. Oral Surg, Oral Med, Oral Pathol, Oral Radiol, and Endodontol 1999;87:649-52.
25. Cook S, Baffes G, Palafox A, Wolfe M, Burgess A. Torsional stability of HA-coated and grit-blasted titanium dental implants. J Oral Implantol 1992;18:354.
26. Radin S, Ducheyne P. Plasma spraying induced changes of calcium

phosphate ceramic characteristics and the effect on in vitro stability. J Mater sci: Mater medi 1992;3:33-42.

27. Yang G-l, He F-m, Hu J-a, Wang X-x, Zhao S-f. Effects of biomimetically and electrochemically deposited nano-hydroxyapatite coatings on osseointegration of porous titanium implants. Oral Surg, Oral Med, Oral Pathol, Oral Radiol, and Endodontol 2009;107:782-9.
28. Ishizawa H, Ogino M. Characterization of thin hydroxyapatite layers formed on anodic titanium oxide films containing Ca and P by hydrothermal treatment. J Biomed Mater Res 1995;29:1071-9.
29. Braceras I, Alava J, Goikoetxea L, De Maeztu M, Onate J. Interaction of engineered surfaces with the living world: Ion implantation< i> vs.</i> osseointegration. Surf and Coat Technol 2007;201:8091-8.
30. Yang B, Uchida M, Kim H-M, Zhang X, Kokubo T. Preparation of bioactive titanium metal via anodic oxidation treatment. Biomaterials 2004;25:1003-10.
31. De Maeztu M, Braceras I, Alava J, Gay-Escoda C. Improvement of osseointegration of titanium dental implant surfaces modified with CO ions: a comparative histomorphometric study in beagle dogs. Int J Oral Maxillofac Surg 2008;37:441-7.

윤욱재 사진부도

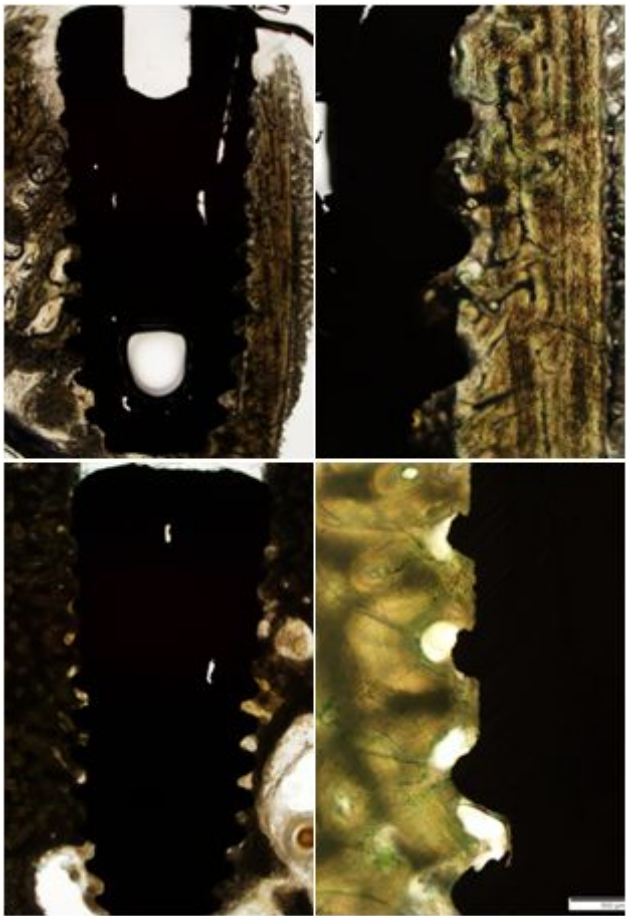

Figure 1. The light microscopic photographs of RBM surface fixture at 2 weeks (upper) and 4 weeks group (lower). NBFA and BIC were increased in the 4 weeks group. (Lt: x 12.5, Rt.: x 40)

윤욱재 사진부도

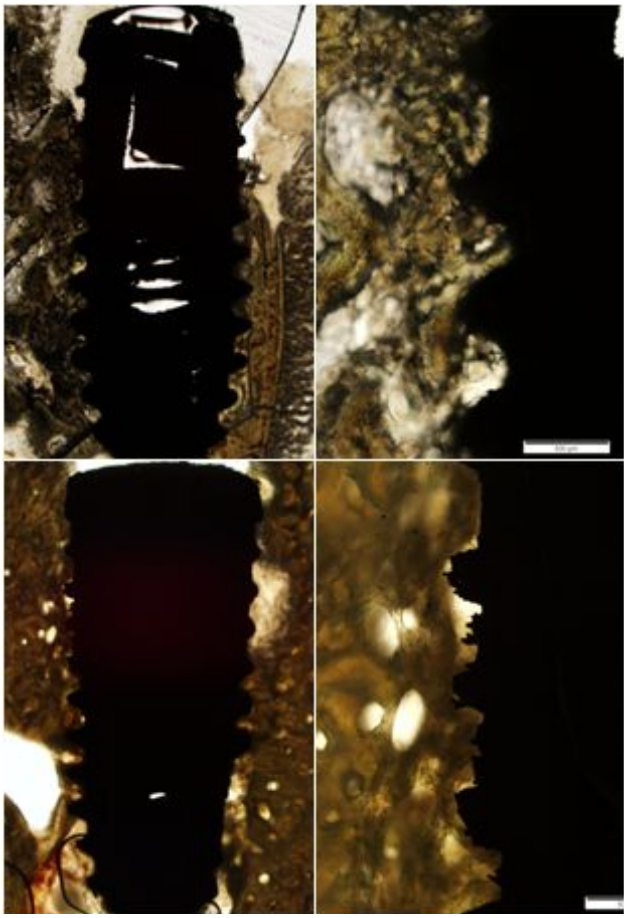

Figure 2. The light microscopic photographs of HA surface fixture at 2 weeks (upper) and 4 weeks group (lower). NBFA and BIC were increased in the 4 weeks group. Compact new-bone formation was identified around the implant. The best value of NBFA was obtained in this HA group. (Lt: x 12.5, Rt.: x 40)

윤욱재 사진부도

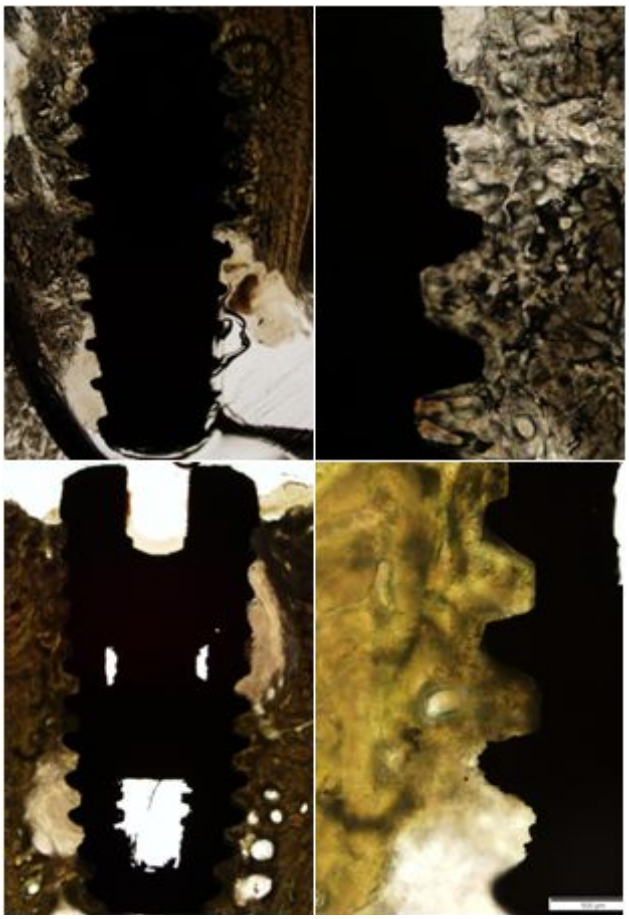

Figure 3. The light microscopic photographs of hydrothermal treated HA surface fixture at 2 weeks (upper) and 4 weeks group (lower). NBFA and BIC were increased in the 4 weeks group. Continuous bone - implant contact was identified along the surface of implant. The best value of BIC was obtained in this hydrothermal treated HA group. (Lt: x 12.5, Rt.: x 40)

윤욱재 사진부도

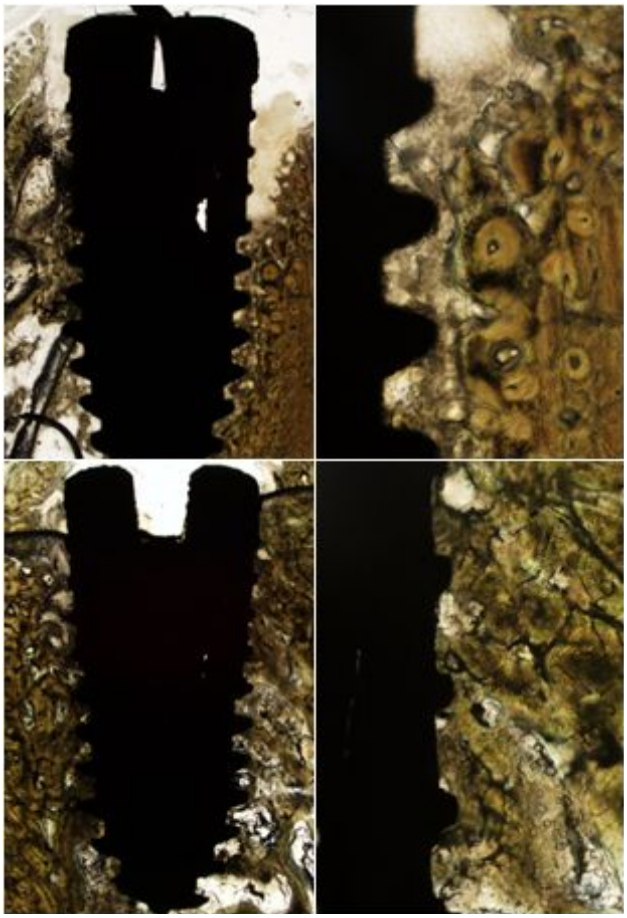

Figure 4. The light microscopic photographs of SLA surface fixture at 2 weeks (upper) and 4 weeks group (lower). NBFA and BIC were increased in the 4 weeks group. (Lt: x 12.5, Rt.: x 40)