creative commons

COMMONS DEED

저작자표시-비영리-변경금지 2.0 대한민국

이용자는 아래의 조건을 따르는 경우에 한하여 자유롭게

- 이 저작물을 복제, 배포, 전송, 전시, 공연 및 방송할 수 있습니다.

다음과 같은 조건을 따라야 합니다:

저작자표시. 귀하는 원저작자를 표시하여야 합니다.

비영리. 귀하는 이 저작물을 영리 목적으로 이용할 수 없습니다.

변경금지. 귀하는 이 저작물을 개작, 변형 또는 가공할 수 없습니다.

- 귀하는, 이 저작물의 재이용이나 배포의 경우, 이 저작물에 적용된 이용허락조건을 명확하게 나타내어야 합니다.
- 저작권자로부터 별도의 허가를 받으면 이러한 조건들은 적용되지 않습니다.

저작권법에 따른 이용자의 권리는 위의 내용에 의하여 영향을 받지 않습니다.

이것은 이용허락규약(Legal Code)을 이해하기 쉽게 요약한 것입니다.

Disclaimer

dCollection

[UCI]I804:24011-200000264123

2013년 8월

석사학위 논문

회전근개 파열 유무에 따른 지방변성의 변화

조 선 대 학 교 대 학 원

의 학 과

박 상 하

회전근개 파열 유무에 따른 지방변성의 변화

Change in Fatty Degeneration According to Tear of Rotator Cuff Muscle

2013년 8월 23일

조 선 대 학 교 대 학 원

의 학 과

박 상 하

회전근개 파열 유무에 따른 지방변성의 변화

지도교수 문 영 래

이 논문을 의학 석사학위신청 논문으로 제출함

2013년 4월

조 선 대 학 교 대 학 원

의 학 과

박 상 하

박상하의 석사학위 논문을 인준함

위원장 조선대학교 교수 하 상 호 (인)

위 원 조선대학교 교수 이 상 홍 (인)

위 원 조선대학교 교수 문 영 래 (인)

2013년 05월

조 선 대 학 교 대 학 원

목 차

ABSTACT ---------- iv

Ⅰ. 서론 ---------- 1

Ⅱ. 대상 및 방법 ---------- 2

Ⅲ. 결과 ---------- 5

Ⅳ. 고찰 ---------- 7

Ⅴ. 결론 ---------- 10

참고문헌 ---------- 11

표목차

Table 1. Dermographic Data of Normal Group ---------- 14

Table 2. Dermographic Data of Rotator Cuff Tear Group ---------- 15

Table 3. Radiologic Assessment of Cuff Tear Group and Retear Group ---------- 16

Table 4. Comparison of Radiologic Result Between Cuff Tear Group and Retear Group ---------- 17

Table 5. Clinical Assessment of Cuff Tear Group and Retear Group ---------- 18

도목차

Figure 1. Classification of fatty degeneration using staging systems definded by Goutallier. Examples show each stage of fatty degeneration in supraspinatus. (A) Grade I, some fatty streaks in the muscle (B) Grade II, pronounced fatty infiltration, but muscle area still exceeding the fat area (C) Grade III, fat area equal to muscle area (D) Grade IV, fat area exceeding the muscle area --- 19

Figure 2. Grading for muscle atrophy based on a T1-weighted oblique sagittal MR image. (A) Grade 0 (B) Grade I (C) Grade II (D) Grade III ---------- 20

Figure 3. Oblique sagittal MRIs of 59 years old female before and after RCT repair. (A) Before repair of RCT shows fatty degeneration of supraspinatus (stage 2) and infraspinatus (stage 3) muscle and atrophy (Grade 2) (B) After 18months later on repair of RCT shows progression of atrophy and fatty degeneration of supraspinatus (stage 3) and infraspinatus (stage 4) muscles. ---------- 21

ABSTRACT

Change in Fatty Degeneration According to Tear of Rotator Cuff Muscle

Park Sang Ha

Advisor : Prof. Moon Young Lae, Ph.D.

Department of Medicine,

Graduate School of Chosun University

Purpose: To evaluate fatty degeneration and atrophy of rotator cuff muscle by investigate normal patients and patients received repair of rotator cuff surgeries.

Materials and Methods: We chose 328 normal cases(male:160 cases, female:168 cases) and 41 cuff tear patients(male:17 cases, female:24 cases) who received rotator cuff repair surgeries. Normal patients were categorized according to age. In cuff tear group, we need to devided into 2 subgroups, the one was 30 cases(male:13cases, female:17cases) of group 1 that primary repair were enough and the other was 11cases(male:4cases, female:7cases) of group 2 that symptomatic rotator cuff retear occured. The radiologic parameters(Fatty degeneration, Atrophy) and clinical outcomes(VAS, UCLA, Constant, Oxford) were evaluated.

Results: There were no differences in fatty degeneration and atrophy following aging process and the tear group revealed significant fatty degeneration and atrophy of rotator cuff muscle. In the group 2, there were significantly higher fatty degeneration on follow up MRI(P-0.024) and had more fatty degeneration and muscle atrophy than group 1 but there were no statistical significance. In clinical assessment, more satisfactory result were obtained in the group 1 but there were no statistical significance.

Conclusion: Fatty degeneration and atrophy of the rotator cuff was free from normal aging process but fatty degeneration process would be accelerated followed by cuff tear injuries even through repair of rotator cuff. And preoperative fatty degeneration more than 3 grade have more higher retear rate of rotator cuff

Key Words: Fatty degeneration, Atrophy, Rotator cuff tear, Repair of rotator cuff

Ⅰ. 서 론

회전근개 지방변성은 근위축과 더불어 회전근개의 기능 및 근육의 질을 평가하는 대표적인 방법이다. 수술전 회전근개의 지방변성은 예후에 부정적인 영향을 미치는 것으로 알려져 있고 재파열 빈도도 높다고 보고되어 있으며 지방변성의 병태 생리는 잘 알려지지 않았지만 일반적으로 회전근개 파열의 합병증으로 알려져 있다.[1] 이에 반하여 Pfirrmann[2]은 증상이 없는 자원자를 대상으로 한 연구에서 경도의 지방변성은 회전근개의 파열없이도 발생할 수 있다고 보고하여 회전근개 파열이 없는 군에서 지방변성의 유병률에 대하여 논란이 있다. 또한 수술 후 지방변성의 변화에 대하여 Goutallier[3]는 수술 후 해부학적 연속성이 회복된 경우에 극상근의 지방변성은 일부 호전되었다고 보고하였으나 Gerber[4]는 성공적인 봉합 후에도 지방변성은 미세한 진행을 보이며 극하근의 지방변성이 3, 4도인 경우는 봉합이 불가능하다고 하여 건이전술을 시행할 것을 권고하여 수술 후 지방변성의 호전 가능성에 대한 논란도 있다.

이에 수술전 회전근개 파열이 없는 환자의 연령에 따른 지방변성의 추이를 조사하고, 회전근개 파열이 확인된 환자에서의 수술전 회전근개 내의 지방변성을 측정하고 수술적 처치를 시행 후 견관절 자기공명검사 추시를 하여 회전근개 내의 지방변성의 경과를 알아보고자 하였다.

II. 대상 및 방법

1. 연구 대상 및 분류

2005년 5월부터 2012년 12월까지 본원에서 견관절통으로 견관절 자기공명영상검사 시행한 환자 2207명중 견관절 골절 및 탈구력이 있는 환자, 염증성 질환 환자를 제외하고 영상의학과 전문의 판독상 회전근개 파열이 없고 기타 병적소견이 없는 환자 328예(남자:160예, 여자:168예)를 선택하여 정상군(Normal group)으로 간주하고 견관절 자기공명영상검사에서 지방변성 및 근위축을 측정 후 연령별로 나누어 비교를 하였다(Table 1).

또한 본원에 고해상도 자기공명검사(Magnetom Avanto, Siemens, Germany)가 도입된 2009년 9월부터 2011년 12월까지 본원에서 회전근개 파열로 수술적 처치를 시행한 384예 중 18개월 이상 추시가 되고 견관절 통증이 남아있는 환자 41예(남자:18예 여자:23예)를 견관절 자기공명영상검사를 시행하고 회전근개의 재파열의 유,무에 따라서 1회 파열군 30예(남자:13예 여자:17예)를 파열군으로 재파열군 11예(남자:4예,여자:7예)를 재파열군으로 나누어 수술전, 후 회전근개의 지방변성 및 근위축을 측정하였다(Table 2).

2. 방사선학적, 임상적 환자 평가

시행한 견관절 자기공명영상검사의 사위 시상 T1 강조 영상에서 견갑극과 견갑골의 체부와 오구돌기가 만나서 “Y” 형태를 보이는 영상을 선택하고, T1 강조 영상이 적절하지 않는 경우에는 지방억제 T2 강조 영상을 이용하였다. 이후 Goutallier 분류[3)]를 사용하여 극상근, 극하근, 견갑하근의 지방변성의 정도를

측정하였다(Fig. 1). 지방이 보이지 않는 경우는 0도, 지방의 흔적 (fatty streak) 이 보이는 경우는 1도, 지방이 상당 부분 보이나 근육보다 적은 경우는 2도, 근육과 지방이 비슷한 정도인 경우는 3도, 지방이 근육보다 많은 경우를 4도로 하여 이를 토대로 점수화하고 세 근육의 평균값인 Global Fatty Degeneration Index(GFDI)[5]를 구하여 비교를 하였다. 또한 사위 시상 T1 강조 양상에서 견갑골 상단 및 하단과 견갑극의 가운데 부분이 이루는 가상의 선보다 근육량이 많으면 근위축이 없는 단계로 0단계, 근육량과 가상의 선이 비슷하면 경도로 1단계, 근육량이 더 적으면 중등도로 2단계, 상당부분 적으면 3단계로 근위축 정도를 측정하여 평균값으로 비교를 하였다(Fig. 2).[6] 또한 회전근개 파열로 수술군에서 최종 추시시의 임상적 결과(VAS, UCLA, Constant,Oxford)를 측정 하고 파열군 및 재파열 군간 비교를 하였다.

3. 회전근개 파열의 수술적 처치

회전근개 파열로 수술을 받았던 환자는 전례에서 관절경을 이용한 봉합술을 시행하였다. 전신 마취 하에 건측 측와위를 취하고 전방, 후방, 외측 삽입구를 만들고 먼저 회전근개의 파열 및 관절내 병변을 확인한 후 상완골두의 회전근 개 봉합을 시행할 지점에 shaver 및 curette 을 이용하여 전처치를 시행하고 anchor-ThRevo®(ConMed Linvatec, Largo, FL, USA) 를 이용하여 회전근개 봉합술을 시행하였다. 그리고 필요에 따라 활액막절제술 및 변연절제술을 시행하였고 견봉쇄골 관절에 압통이 있는 경우 견봉성형술을 시행 하였다.

4. 수술후 재활

수술 후 약 2주간은 약 20도 외전 팔걸이를 착용하였으며 이후 4주간은

팔걸이만 착용하였다. 수술 다음날부터 수동적 전방거상운동 및 추운동, 외회전 운동 등을 하루에 약 30분씩 3번 이상 시행하였으며 통증이 심해지면 중단하였다. 수술 후 7주째부터는 팔걸이 없이 회전근개와 견갑골 주변근육 강화운동을 시행하고 일상적 활동에 제한을 두지 않았다. 재활방법은 파열 크기에 상관없이 전례에서 동일한 방법을 이용하여 재활을 시행하였다. 첫 추시는 수술후 6주에 시행하였고 이후 3개월 마다 추시하였다.

5. 통계적 분석

견관절 자기공명검사상 측정한 지방변성 정도 및 근위축의 수술 전후의 상관관계를 분석하기 위해 스피어만 상관계수(Spearman Corrlation Coefficient)를 사용한 상관분석을 시행하였으며 P-value가 0.05 이하 시 통계학적으로 의의가 있다고 간주하였다.

III. 결 과

1. 정상군에서의 결과 분석

정상군의 지방변성 및 근위축 정도에 대한 평가상 나이가 증가할수록 GFDI 및 근위축은 더 증가하는 것으로 나타났으나 통계학적 유의성은 보이지 않았다(Table 1).

2. 회전근개 파열군내 비교

회전근개 파열군 비교에서는 두 군간 연령, 체질량 지수 및 추시기간은 의미있는 차이를 보이지 않았으며 수술 전 회전근개 파열 크기도 유의한 차이를 보이지 않았다(Table 2). GFDI의 군내 비교에서 Group 1에서는 수술전 GFDI는 0.590에서 수술 후 0.743으로 증가하였으나 유의하지는 않았고 Group 2에서 GFDI는 1.424에서 수술 후 1.727로 증가하여 유의한 차이를 보였다. 또한 근위축은 Group 1에서는 수술 전 0.538에서 수술 후 0.615로 증가하였으나 유의하지는 않았고 Group 2에서 근위축은 1.454에서 수술 후 1.636로 증가하였으나 유의한 차이를 보이지는 않았다(Table 3). 수술 전 회전근개 내의 지방변성이 3도 이상이었던 예는 파열군에서 1예(극상근:1예)가 있었고 재파열군에서는 4예(극상근:2예, 극하근:1예, 극상근 및 극하근 동시:1예)가 있었으며 추시 자기공명영상 검사상 4예에서 4도로 진행하였고 1예에서는 3도로 유지되는 소견을 보였다.

3. 회전근개 파열군간 비교

회전근개 파열군중 파열군과 재파열군과의 비교에서 GFDI는 재파열군에서 수술 전 0.834가 높고 수술 후에는 0.984 가 더 높은 것으로 나타나지만 통계학적 의의는 보이지 않았다. 또한 근위축은 재파열군에서 파열군에 비하여 수술 전 0.916, 수술 후 1.021 더 높게 측정되었으나 통계학적인 의의는 보이지 않았다(Table 4).

4. 회전근개 파열군간 임상적 비교

회전근개 파열군의 임상적 평가상 VAS, UCLA, Constant 항목에서 Group 1에서 Group 2 보다 더 좋은 결과를 보였으나 통계학적인 의의는 보이지 않았다(Table 5).

IV. 고 찰

지방변성은 회전근개 파열의 합병증으로 알려져 있으며 회전근개 파열이 발생하면 근의 생리와 기능에 상당한 변화를 유발하고 종,횡 방향의 인장력의 감소는 근육의 위측을 야기하는 것으로 알려져 있다.[7] 또한 근절의 수가 줄어들고 길이가 짧아지는 미세구조의 변화가 시작되며[8] 근원섬유가 용해되어 근육양이 줄어들고[9] 장기간 지속되면 근이 섬유화 되고 근위축 부위에 지방의 축척량이 증가하게 된다.[10] 통상적으로 지방변성은 만성화된 회전근개 파열로 근내에 섬유지방 조직의 양이 늘어나고 근의 퇴축이 되는 현상을 의미한다.[11] Pfirrmann 등[2]은 증상이 없는 자원자의 자기공명영상 검사에서 극상근의 지방 변성이 13.7%라고 하여, 경미한 지방변성은 건의 파열 없이도 발생할 수 있다고 하였다. 하지만 회전근개 파열이 일어나면 지방변성의 정도가 더 빨리 진행한다고 알려져 있는데 본 연구에서도 회전근개 파열이 없었던 정상군에서는 연령이 증가하더라도 지방변성이 통계학적으로 유의한 증가는 보이지 않아서 본 연구결과와 일치한다고 볼 수 있다.

회전근개의 지방변성은 회전근개 봉합의 임상적 결과에 영향을 미치는 중요한 인자로 심한 지방변성이 있을 경우에는 회전근개의 봉합이 용이하지 않다.[12,13] Gladstone[14]은 회전근개의 지방변성을 수술적 치료의 결과를 예측하는 예후인자로 사용하기도 하였으며, Rubino 등[15]은 토끼를 이용한 실험을 시행하고 회전근개의 파열 후 봉합을 하지 않으면 지방변성이 진행한다고 하였으며 파열된 회전근개를 봉합하면 지방변성의 진행을 멈출 수 있다고 보고하였다.[16] 송 등[17]에 의하면 수술전 지방변성의 정도가 2도를 넘지 않는 65세 미만의 환자에게 성공적인

회전근개 봉합술을 시행 후 3예에서 지방변성의 회복을 보고하였고 본 연구에서도 50세 환자 2예에서 약 0.3도의 지방변성의 회복을 보였다.하지만 Liem등[18,19]을 비롯한 다른 저자들은 회전근개를 봉합하더라도 근육 내의 지방변성은 다시 회복되지 않고, 진행하는 경향이 있다고 보고하고 있고[14] 본 연구에서는 경미한 호전을 보인 2예를 제외한 다른 모든 례에서 지방변성의 진행을 보였으며 파열군과 재파열군 두 군 모두 수술 후 추시 견관절 자기공명검사상 지방변성이 증가하였고 특히 회전근개 재파열 군내 비교에서 수술 전 GFDI가 1.424 이었으나 수술 후 추시상 GFDI가 1.727로 GFDI가 증가가 유의한 차이를 보였는데 이는 재파열 군에서 Grade 3 이상의 환자들이 4예가 포함되어 있어서 평균 GDFI 도 높게 측정된 것으로 사료된다. Gerber[4]는 지방변성을 근거로 회전근개 파열의 수술적 치료방법을 결정하여, 극하근의 지방변성이 3, 4도인 경우는 예후가 불량하다고 보고하고 건이전술을 시행할 것을 권고하였으며 본 연구에서도 수술 전 지방변성이 3도 이상이었던 환자 5예중 4예에서 재파열이 발생하였다.

수술 후 파열군과 재파열 군과의 비교에서 GFDI 및 근위축 정도는 재파열군에서 더 높은 것으로 나타나지만 통계학적 의의는 보이지 않았는데 이는 더많은 표본수를 가진 통계학적 분석이 필요할 것으로 사료된다.

박 등[20]에 의하면 회전근개 봉합술 후 추시 1년에 관찰되는 지방변성은 예후에 부정적 영향을 미치지않는 것으로 보고하였고 본 연구에서도 파열군에서 재파열군 보다 임상적 평가(VAS, UCLA, Constant, Oxford score)에서 더 좋은 결과를 보였으나 통계학적 의의는 없는 상태로 봉합만 잘 이루어지면 재파열 군에서도 만족스러운 임상결과를 보일 수 있었다.

본 논문의 한계점으로는 첫째, 견관절 자기공명검사상 특이사항 없음으로 판독된 환자를 정상군으로 분류하였는데 이러한 환자들이 견관절 자기공명검사를

시행한 이유가 견관절 통증이 있어서 측정한 경우로 완전한 정상군이 아니며 둘째, 회전근개 파열로 수술적 처치 시행후 견관절 자기공명검사를 재 시행한 환자군이 적어서 통계학적인 분석을 시행하기에 부족하다는 점이다. 셋째, 수술 후 외래 추시 중 견 관절통 및 운동제한이 심한 환자는 인대증식치료를 받았는데 이것이 결과에 영향을 미쳤을 가능성이 있는 것이 본 논문의 제한점으로 생각되며 향후 이러한 제한점에 대한 보완 연구가 필요하리라 사료된다.

V. 결 론

지방변성은 회전근개 파열의 합병증으로 회전근개에 이상이 없다면 지방변성은 연령이 증가되어도 크게 증가하지는 않으나 회전근개 파열이 발생하면 수술적 처치를 시행하여도 지방변성은 증가하며 술전 3도 이상의 고도의 지방변성은 재파열 빈도가 높았다.

참고문헌

1. Kang JR, Gupta R. Mechanisms of fatty degeneration in massive rotator cuff tears. J Shoulder Elbow Surg. 2012;21:175-80.

2. Pfirrmann CW, Schmid MR, Zanetti M, Jost B, Gerber C, Hodler J. Assessment of fat content in supraspinatus muscle with proton MR spectroscopy in asymptomatic volunteers and patients with supraspinatus tendon lesions. Radiology. 2004;232:709-15.

3. Goutallier D, Postel JM, Bernageau J, Lavau L, Voisin MC. Fatty muscle degeneration in cuff ruptures. Pre- and postoperative evaluation by CT scan. Clin Orthop Relat Res. 1994;78-83.

4. Gerber C, Wirth SH, Farshad M. Treatment options for massive rotator cuff tears. J Shoulder Elbow Surg. 2011;20:S20-9.

5. Goutallier D, Postel JM, Gleyze P, Leguilloux P, Van Driessche S. Influence of cuff muscle fatty degeneration on anatomic and functional outcomes after simple suture of full-thickness tears. J Shoulder Elbow Surg. 2003;12:550-4.

6. Morag Y, Jacobson JA, Miller B, De Maeseneer M, Girish G, Jamadar D. MR imaging of rotator cuff injury: what the clinician needs to know. Radiographics. 2006;26:1045-65.

7. Ward SR, Sarver JJ, Eng CM, et al. Plasticity of muscle architecture after supraspinatus tears. J Orthop Sports Phys Ther. 2010;40:729-35.

8. Jamali AA, Afshar P, Abrams RA, Lieber RL. Skeletal muscle response to tenotomy. Muscle Nerve. 2000;23:851-62.

9. Safran O, Derwin KA, Powell K, Iannotti JP. Changes in rotator cuff muscle volume, fat content, and passive mechanics after chronic detachment in a canine model. J Bone Joint Surg Am. 2005;87:2662-70.

10. Nakagaki K, Ozaki J, Tomita Y, Tamai S. Fatty degeneration in the supraspinatus muscle after rotator cuff tear. J Shoulder Elbow Surg. 1996;5:194-200.

11. Burkhart SS. The principle of margin convergence in rotator cuff repair as a means of strain reduction at the tear margin. Ann Biomed Eng. 2004;32:166-70.

12. Goutallier D, Postel JM, Lavau L, Bernageau J. [Impact of fatty degeneration of the suparspinatus and infraspinatus msucles on the prognosis of surgical repair of the rotator cuff]. Rev Chir Orthop Reparatrice Appar Mot. 1999;85:668-76.

13. Oh JH KS, Ji HM, Jo KH, Bin SW, Gong HS. Prognostic factors affecting anatomic outcome of rotator cuff repair and correlation with functional outcome. Arthroscopy. 2009;25:30-9.

14. Gladstone JN, Bishop JY, Lo IK, Flatow EL. Fatty infiltration and atrophy of the rotator cuff do not improve after rotator cuff repair and correlate with poor functional outcome. Am J Sports Med. 2007;35:719-28.

15. Rubino LJ, Stills HF, Jr., Sprott DC, Crosby LA. Fatty infiltration of the torn rotator cuff worsens over time in a rabbit model. Arthroscopy.

2007;23:717-22.

16. Rubino LJ, Sprott DC, Stills HF, Jr., Crosby LA. Fatty infiltration does not progress after rotator cuff repair in a rabbit model. Arthroscopy. 2008;24:936-40.

17. Song JS CJ, Park JB, Chung SJ,Kim TH. Analysis of the Change in Fatty Degeneration of the Rotator Cuff and Its Influence on the Outcome of Rotator Cuff Repair. J Korean Orthop Assoc. 2009;44:556-64.

18. Liem D, Bartl C, Lichtenberg S, Magosch P, Habermeyer P. Clinical outcome and tendon integrity of arthroscopic versus mini-open supraspinatus tendon repair: a magnetic resonance imaging-controlled matched-pair analysis. Arthroscopy. 2007;23:514-21.

19. Liem D, Lichtenberg S, Magosch P, Habermeyer P. Magnetic resonance imaging of arthroscopic supraspinatus tendon repair. J Bone Joint Surg Am. 2007;89:1770-6.

20. Park JB JH, Ahn TS, Chun JM. Follow-up Results in Patient with the Progressive Fatty Degeneration of the Rotator Cuff. J Korean Orthop Assoc. 2011;46: 28-34.

Table 1. Dermographic Data of Normal Group

	Number(M/F)	Age	Fatty degeneration			GFDI	Atrophy
			Supra spinatus	Infra spinatus	Subsca pularis		
20대	23(20/3)	23.5	0	0.043	0	0.014	0
30대	36(19/17)	35.6	0	0.055	0	0.018	0.027
40대	107(42/65)	44.9	0.065	0.009	0.009	0.028	0.074
50대	120(53/67)	53.4	0.091	0.100	0.025	0.072	0.175
60대	35(24/11)	63.5	0.228	0.114	0.285	0.209	0.114
70대	7(2/5)	74.7	0.286	0.286	0.142	0.238	0.285

P-value > 0.05

Table 2. Dermographic Data of Rotator Cuff Tear Group

	Tear group	Retear group	P-value
Number	30	11	
Age(year,range)	57.2(42~66)	61.5(54~68)	0.229
Sex			
Male	13(43%)	4(36%)	
Average age	55.1(±8.87)	58.8(±8.12)	
Female	17(57%)	7(64%)	
Average age	58.8(±10.30)	63.0(±10.17)	
BMI	24.1(±2.86)	24.2(±3.32)	0.591
F/U period(mon)	23.6(±4.22)	24.2(±5.85)	0.142

Table 3. Radiologic Assessment of Cuff Tear Group and Retear Group

	Preoperative	Follow up	P-value
Tear group			
Fatty degeneration			
Supraspinatus	0.62±0.65	0.85±0.80	
Infraspinatus	0.69±0.63	0.77±0.43	
Subscapularis	0.46±0.66	0.62±0.65	
GFDI	0.59±0.49	0.74±0.43	0.165
Atrophy	0.54±0.78	0.62±0.77	0.337
Retear group			
Fatty degeneration			
Supraspinatus	1.45±0.82	2.09±1.04	
Infraspinatus	1.82±0.87	2.00±1.00	
Subscapularis	1.00±0.63	1.09±0.83	
GFDI	1.42±0.54	1.73±0.65	0.024
Atrophy	1.45±0.69	1.64±0.80	0.167

Table 4. Comparison of Radiologic Result Between Cuff Tear Group and Retear Group

	Tear group	Retear group	P-value
Cuff tear size(mm)	16.8±5.16	21.6±5.22	0.464
Fatty degeneration #1			
GFDI	0.59±0.49	1.42±0.54	0.752
Fatty degeneration #2			
GFDI	0.74±0.43	1.73±0.65	0.092
Atrophy #1	0.54±0.78	1.45±0.69	0.531
Atrophy #2	0.62±0.77	1.64±0.80	0.614

Table 5. Clinical Assessment of Cuff Tear Group and Retear Group

	Tear group	Retear group	P-value
VAS	2.38±1.56	3.54±2.01	0.140
UCLA	28.84±5.49	24.81±8.62	0.473
Constant	75.69±14.2	66.36±20.6	0.626
Oxford	43.69±5.31	37.63±10.86	0.522

VAS, Visual analog scale

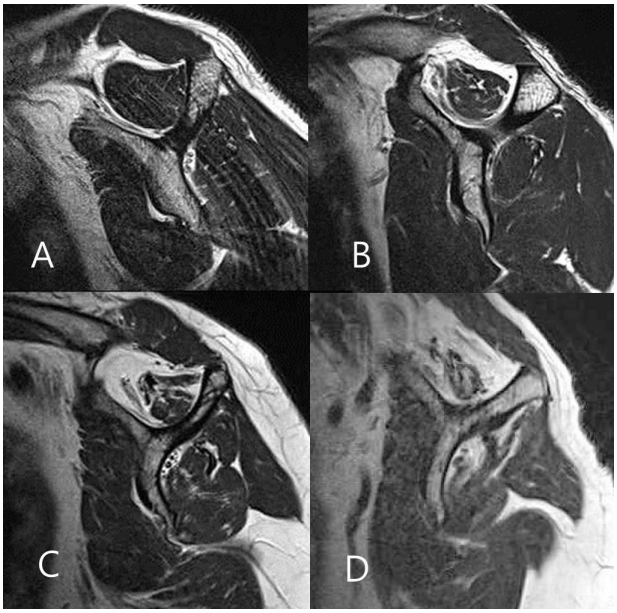

Figure 1. Classification of fatty degeneration using staging systems definded by Goutallier. Examples show each stage of fatty degeneration in supraspinatus. (A) Grade I, some fatty streaks in the muscle (B) Grade II, pronounced fatty infiltration, but muscle area still exceeding the fat area (C) Grade III, fat area equal to muscle area (D) Grade IV, fat area exceeding the muscle area

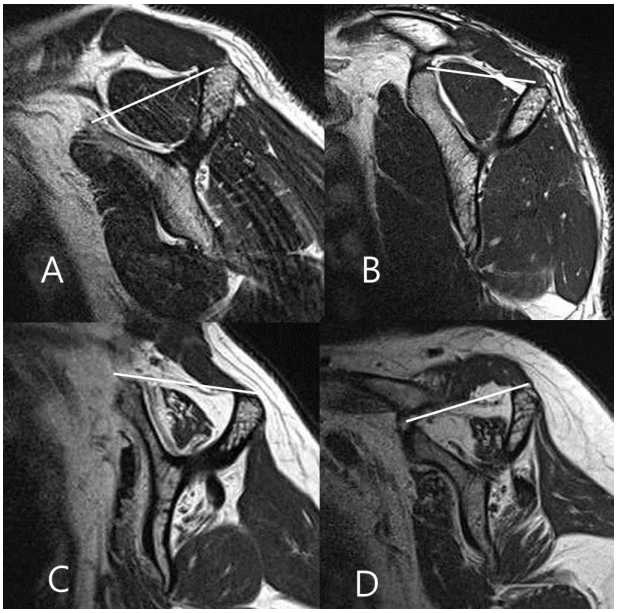

Figure 2. Grading for muscle atrophy based on a T1-weighted oblique sagittal MR image. (A) Grade 0 (B) Grade I (C) Grade II (D) Grade III

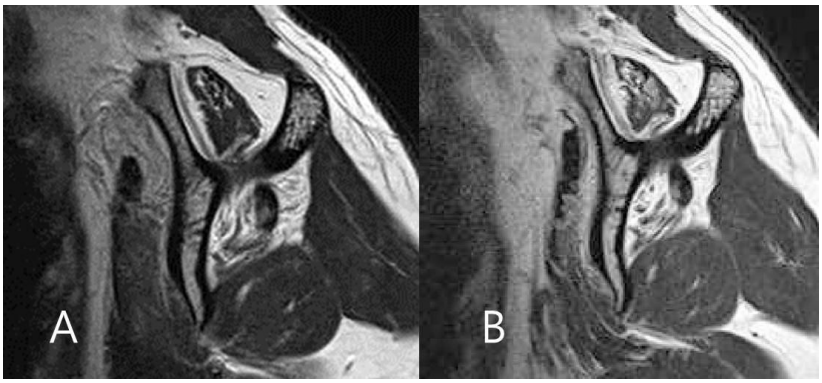

Figure 3. Oblique sagittal MRIs of 59 years old female before and after RCT repair. (A) Before repair of RCT shows fatty degeneration of supraspinatus (stage 2) and infraspinatus (stage 3) muscle and atrophy (Grade 2) (B) After 18months later on repair of RCT shows progression of atrophy and fatty degeneration of supraspinatus (stage 3) and infraspinatus (stage 4) muscles.