creative commons

COMMONS DEED

저작자표시-비영리-동일조건변경허락 2.0 대한민국

이용자는 아래의 조건을 따르는 경우에 한하여 자유롭게

- 이 저작물을 복제, 배포, 전송, 전시, 공연 및 방송할 수 있습니다.
- 이차적 저작물을 작성할 수 있습니다.

다음과 같은 조건을 따라야 합니다:

저작자표시. 귀하는 원저작자를 표시하여야 합니다.

비영리. 귀하는 이 저작물을 영리 목적으로 이용할 수 없습니다.

동일조건변경허락. 귀하가 이 저작물을 개작, 변형 또는 가공했을 경우에는, 이 저작물과 동일한 이용허락조건하에서만 배포할 수 있습니다.

- 귀하는, 이 저작물의 재이용이나 배포의 경우, 이 저작물에 적용된 이용허락조건을 명확하게 나타내어야 합니다.
- 저작권자로부터 별도의 허가를 받으면 이러한 조건들은 적용되지 않습니다.

저작권법에 따른 이용자의 권리는 위의 내용에 의하여 영향을 받지 않습니다.

이것은 이용허락규약(Legal Code)을 이해하기 쉽게 요약한 것입니다.

Disclaimer

dCollection

[UCI]I804:24011-200000240144

2010년 8월
석사학위 논문

두경부 편평세포암에서 c-Met 단백 발현의 의의

조선대학교 대학원

의 학 과

김 준

두경부 편평세포암에서 c-Met 단백 발현의 의의

The significance of c- Met expression in the head and neck squamous cell carcinoma

2010년 8월 25일

조선대학교 대학원

의 학 과

김 준

두경부 편평세포암에서 c-Met 단백 발현의 의의

지도교수 도 남 용

이 논문을 의학 석사학위신청 논문으로 제출함

2010년 4월 일

조선대학교 대학원 의학과

의 학 과

김 준

김 준의 석사학위논문을 인준함

위원장 조선대학교 교수 임 성 철 인

위 원 조선대학교 교수 최 지 윤 인

위 원 조선대학교 교수 도 남 용 인

2010년 5 월 일

조선대학교 대학원

목 차

표목차..... i

도목차..... ii

Abstract..... 1

서론..... 3

연구재료 및 방법..... 5

결과..... 8

고찰..... 11

결론..... 15

참고문헌..... 16

표목차

Table 1. Clinical, epidemiologic, and histologic characteristics of 54 patients with head and neck squamous cell carcinoma 22

Table 2. Expression of Ki-67 and c-Met according to the tumor stage and clinical stage in head and neck squamous cell carcinoma 23

Table 3. Expression of Ki-67 and c-Met according to the nodal status, pathol ogic grade and age in head and neck squamous cell carcinoma 24

Table 4. Interrelation between the expression of Ki-67 and c-Met in head and neck squamous cell carcinoma 25

도목차

Fig. 1. Immunohistochemical staining of head and neck squamous cell carcinoma for Ki-67 27

Fig. 2. Immunohistochemical staining of head and neck squamous cell carcinoma for c-Met 28

Abstract

The significance of c-Met expression in the head and neck squamous cell carcinoma

Kim, Jun
Advisor: Prof. Do, Nam-Yong, Ph.D.
Department of Medicine,
Graduate School of Chosun University

Background and Objectives : Various tumor markers have been studied in an attempt to evaluate and decide the optimal treatment of the patients with head and neck squamous cell carcinoma(HNSCC). A nuclear antigen Ki-67 is a proliferative marker of tumor cells in all phases of cell cycle except G0. *c-met* gene, the tyrosine kinase receptor for hepatocyte growth factor(HGF), may play various roles in malignant transformation. The author evaluated the prognostic significance of Ki-67 and c-Met in surgical specimens of HNSCC to determine the relationship with the various clinicopathological characteristics.

Materials and Methods : Formalin-fixed paraffin-embedded surgical specimens were obtained from 54 patients with HNSCC. Ki-67 and c-Met expressions were analyzed by immunohistochemical staning and were compared with the clinicopathological characteristics such as, pathologic differentiation, tumor stage, clinical stage and lymph node metastasis.

Results : There was positive correlation of increased expression of Ki-67 with tumor stage and clinical stage, increased expression of c-Met with tumor stage, clinical stage, and nodal status. But there was no significant correlation between expression of Ki-67 and nodal

status for the HNSCC. The expression of c-Met had a significant positive relationship with Ki-67 index ($p < 0.05$).

Conclusion : Therefore, Ki-67 and c-Met are useful markers of tumor progression, aggressiveness and prognosis in HNSCC.

Key Words: c-Met, Ki-67, Head and neck squamous cell carcinoma, Prognosis

서 론

두경부 암의 90%이상은 편평세포암종으로 세포의 이질성이 많아 진행양상이 다양하여 예후의 예측이 어렵고 발생 부위별로 다양한 생물학적 특성과 전파경로를 가지기 때문에 여러 가지 진단법과 치료 방법의 발달에도 불구하고 생존율은 아직도 낮은 편이다. 최근에는 경부 림프절전이 유무, 임상적 병기, 조직학적 분화도 등 기존의 예후 인자만으로는 치료방침을 결정하는데 충분하지 않아 암의 발생과 진행에 관여하는 종양의 생물학적 성상을 치료방침 결정에 이용하려는 노력이 시도되고 있다.

두경부 편평세포암종도 다른 종양과 마찬가지로 성장인자에 대한 반응을 매개하는 암유전자, 세포주기를 매개하는 유전자, 손상반응을 매개하는 유전자 등의 유전자 변이에 의하여 발생하므로 이러한 유전자 변이에 관한 연구가 많이 이루어지고 있다.

세포 증식속도를 반영하는 인자인 Ki-67은 악성도가 높은 종양일수록 발현율이 증가하며, 종양의 증식성 표지자로 널리 사용된다. Ki-67은 G0기를 제외한 모든 세포주기에서 발현되는 핵내의 항원으로 지금까지 세포의 증식능을 가장 잘 표지하는 것으로 알려져 있으며 여러 종양에서 예후를 판단하는데 도움이 된다고 한다.[1,2]

세포의 성장과 분화에 중요한 역할을 하는 것으로 알려진 간세포 성장인자(Hepatocyte Growth Factor: HGF)와 그 tyrosine kinase 수용체인 *c-met* 유전자의 발현에 대한 연구가 증가되고 있다. *c-met* 발암 유전자 산물인 c-Met 단백은 암세포의 이동에 관여하는 운동인자 중 하나로서 tyrosine kinase 활성능을 가진 고친화성 수용체로서 염색체 7q21.1에 위치한 HGF에 의해 활성화 된다고 하며 종양이 발생할 때는 이 유전자에서 단백 과발현이 일어난다는 보고가 있다.[3-6]

따라서 이 연구에서는 두경부 편평세포암종 조직을 대상으로 Ki-67과 c-Met 단백에 대한 항체로 면역조직화학적 염색을 시행하여 두경부 편평세포암종에서의 Ki-67 표지지수와 c-Met 단백의 발현 양상을 임상적 및 병리조직학적 예후 인자들과의 상관관계를 비교 검토하여 두경부 편평세포

암종의 진행, 전이에 대한 이해와 진단적, 예후 예측 표지자로서의 가치를 선별하는데 도움을 줄 수 있는지 알아보고자 하였다.

재료 및 방법

1. 연구재료

1997년부터 2006년까지 약 10년 동안 조선대학교병원 이비인후과에서 조직검사로 확진된 두경부의 편평세포암 중 조직의 보관 상태가 양호한 54예로서 구강암 16예(남자:여자 = 13:3, 전이군: 8예, 비전이군: 8예), 인두암 15예(남자:여자 = 13:2, 전이군: 6예, 비전이군: 9예), 후두암 23 예(남자:여자 = 21:2, 전이군: 5예, 비전이군: 18예)를 대상으로 하였다.

2. 연구방법

관찰 대상이 된 조직들은 10% 중성 포르말린에 충분히 고정한 다음, 파라핀 포매에 의해 4-5㎛ 두께의 절편으로 제작하여 hematoxylin-eosin 이중 염색을 실시하였고, 면역 조직화학적으로 Ki-67/MIB-1 과 c-Met 단백에 대한 면역조직화학적 염색을 실시하였다.

가. 임상기록 분석 및 광학현미경적 검사

임상기록과 병리과 조직 슬라이드 화일을 대상으로 두경부 편평세포암종을 재검토하여 종양의 분화도, 임상병기, 림프절 전이 유무 등을 확인하고, 연구목적에 부합되는 대표적인 부위를 선택하여 면역 조직화학적 염색를 위한 슬라이드를 제작하였다. 임상병기는 AJCC TNM 분류에 따라 하였으며,[7] 병리학적 분화도는 고분화(well differentiated), 중등도 분화(moderately differentiated) 및 저분화(poorly differentiated)로 분류하였다.

나. 면역조직화학적 검사

10% 완충 중성 포르말린에 고정 후 제작한 파라핀 포매 조직을 4㎛ 두께로 박절하여 X-tra™슬라이드(Surgipath, Richmond, U.S.A.)에 부착하여 xylene에 탈 파라핀한 뒤 무수 알코올, 90%, 75% 및 50% 에탄올에 각각 2분씩 처리하여 함수시켰다. 항원성 회복을 위하여 citrate 완충액 (10mM, pH 6.0)에 슬라이드를 담가 전자오븐에 15분간 끓인 후 실온에 방치시켜 20분간 식힌 후 50mM Tris 완충용액(TBS, pH 7.5)으로 수세하였다. 조직절편내의 내인성 과산화효소의 활성을 억제하기 위하여 0.3% hydrogen peroxide-methanol에 10분간 처리 후 증류수로 세척 후 차단항체를 실온에서 10분간 반응시킨 뒤 mouse monoclonal antibody Ki-67/MIB-1 (Immunotech, Marseille, France; 1:1,000)과 c-Met (Santa Cruz Biotechnology, Santa Cruz, CA, U.S.A.; 1:100)을 실온에서 1시간 반응시켰다. Tris 완충액으로 세척하고 Polink-2 HRP plus mouse DAB detection system (Golden Bridge International, Inc., WA, U.S.A.)을 이용하여 술식에 따라 시행하였다. Mayer's hematoxylin으로 대조염색을 시행하고, universal mount (Research Genetics, Huntsville, AL, U.S.A.)로 봉입하였다.

양성 대조군으로는 다른 실험에서 양성반응이 확인된 침윤성 유방암조직을 이용하였으며, 음성 대조군으로는 일차항체 대신 tris 완충액을 썼다.

3) 면역조직화학적 염색의 판정

Ki-67 염색의 염색정도 판정은 광학현미경하에서 핵단백질이 갈색으로 염색되는 경우를 양성으로 판정하되 종양세포의 20% 이내에서 핵 염색이 초래되는 경우(낮은 발현; 낮은 세포증식능)와 20% 이상의 종양세포 핵에서 양성 소견이 보이는 경우(높은 발현; 높은 세포증식능)로 분류하였다.

c-Met 단백의 염색은 세포질내 갈색염색을 양성으로 판정하였는데 염색강도(intensity)와 염색범위(extent)를 병산하는 결합형 채점체계(combined

scoring system)를 이용하였다, 염색강도는 다음과 같이 채점하였다: 0 = 음성, 1 = 약 양성, 2 = 중 양성, 3 = 강 양성. 염색범위는 전체 암조직 부위중 양성 염색부위의 백분율로 구분하였고 다음과 같이 채점하였다: 0, 양성발현이 전혀 없는 경우; 1, 양성발현 1-10%; 2, 양성발현 11-50%; 3, 양성발현 51-80%; 4, 양성발현 81-100%. c-Met 단백 염색에 대한 최종 점수는 염색강도와 염색범위 점수를 곱한 값(0-12점)으로 결정하였으며 이 값이 4를 넘지 못하면(0-3점) 음성으로, 4를 넘으면(4-12점) 과발현으로 평가하였다.

6) 통계학적 분석

통계학적 분석은 SPSS version 15.0을 이용하였다. 원발부위 병기, 임상병기, 종양 분화도, 림프절 전이 상태와 Ki-67과 c-Met 발현 양상 각각과의 상관관계는 χ^2 test로 검정하였고, 이들의 통계학적 유의 수준은 $p<0.05$로 하였다.

결 과

1. 임상적 소견

연령 분포는 29-84세(평균연령; 62.2세)였으며, 남녀 성비는 47:7 이었다. 원발부위 병기(T-stage)에 따라 분류하면 조기 병기(병기 I, II) 33 예(61.1%), 진행된 병기(병기 III, IV) 21예(38.9%)였으며, 임상적 병기에 따라 분류를 하면 초기 암(병기 I, II) 23예(42.6%), 진행 암(병기 III, IV) 31예(57.4%)였다. 그리고 이들 중 19예(35.2%)는 림프절 전이군, 35예(64.8%)는 림프절 비 전이군으로 구성되었다. 병리학적 분화도에 따라 편평세포암을 분류하면 고분화 32예(59.3%), 중등도 분화 15예(27.8%), 그리고 저분화 암 7예(12.9%)이다(Table 1).

2. Ki-67과 c-Met 단백의 면역조직화학적 발현 양상

Ki-67은 핵단백질이 붉게 과립으로 염색되었는데 18예(33.3%)는 낮은 발현을, 36예(66.7%)는 20% 이상의 종양 핵에서 양성반응을 보이는 높은 발현을 보였다(Fig. 1).

c-Met 단백은 세포막(cell membrane)과 세포질(cytoplasm)에 염색되었는데, 기질세포에는 염색이 거의 없었고 주로 암세포에 강하게 염색이 되었으며 일부 정상세포에도 약하게 염색이 되었다. 특히 암세포 내에서는 세포질에 미만형으로 강하게 염색된 경우가 가장 많았다. c-Met 단백의 염색결과 19예(35.2%)는 11-50%의 염색범위를 19예는 51-80%의 염색범위를 보였고, 7예(13%)는 1-10%의 염색범위를 4예(7.4%)는 81%이상의 염색범위를 보였으며, 음성반응을 보인예도 5예(9.3%) 있었다. 염색강도는 중 양성반응이 28예(51.9%), 강 양성반응이 13예(24.1%), 약 양성반응이 8예(14.8%)였으며, 5예(9.3%)는 음성반응을 보였다(Fig. 2).

3. 원발부위 병기(Tumor stage)에 따른 Ki-67과 c-Met 단백의 발현 양상

Ki-67의 발현 양상은 조기병기는 33예 중 18예(54.5%)는 낮은 발현을, 15예(45.5%)는 높은 발현을 보였고, 진행된 병기는 21예(100%) 모두 높은 발현을 보여 병기가 진행될수록 유의하게 높은 발현을 보였다($p<0.05$).

c-Met 단백에 대한 발현은 조기병기는 17예(51.5%)가 음성 발현을, 16예(48.5%)는 과발현을 보였으나 진행된 병기는 21예 모두 과발현을 보여 진행된 병기에서 통계적으로 유의하게 과발현이 높았다($p<0.05$)(Table 2).

4. 임상적 병기(Clinical stage)에 따른 Ki-67과 c-Met 단백의 발현 양상

Ki-67은 초기 암은 23예 중 15예(65.2%)가 낮은 발현을 8예(34.8%)는 높은 발현을 보였는데, 진행 암에서는 3예(9.7%)가 낮은 발현을 28예(90.3%)가 높은 발현을 보여 병기의 진행에 따라 유의하게 높은 발현이 증가되는 결과를 보였다($p<0.05$).

c-Met 단백의 발현도 초기 암은 16예(69.6%)가 음성 발현을 7예(30.4%)는 과발현을 보였는데, 진행 암에서는 1예를 제외한 30예(96.8%)가 과발현으로 통계적으로 유의하게 진행 암에서 과발현의 증가를 보였다($p<0.05$)(Table 2).

5. 림프절 전이유무에 따른 Ki-67과 c-Met 단백의 발현 양상

Ki-67은 전이가 없었던 군 35예 중 낮은 발현 15예(42.9%), 높은 발현 20예(57.1%)로 높은 발현이 약간 많았고, 림프절 전이군 19예에서는 낮은 발현 3예(15.8%), 높은 발현 16예(84.2%)로 대부분이 높은 발현을 보였으나 통계적 유의성은 없었다($p>0.05$).

c-Met 단백의 발현은 전이가 없었던 군은 음성발현 16예(45.7%), 과발현 19예(54.3%)이었으나, 림프절 전이군에서는 음성발현 1예(5.3%), 과발현 18예(94.7%)로 전이군에서 과발현이 통계적으로 유의하게 높았다($p<0.05$)(Table 3).

6. 병리학적 분화도에 따른 Ki-67과 c-Met 단백의 발현 양상

Ki-67의 발현양상은 고분화 암종은 18예(56.2%)에서 높은 발현을 보였고, 중등도분화 암종에서는 13예(86.7)%에서 높은 발현을, 저분화 암종에서는 5예(71.4%)에서 높은 발현을 보였으나 분화도의 진행은 통계적 유의성이 없었다($p>0.05$).

c-Met 단백의 발현은 고분화 암종은 56.2%에서 과발현을 보였고, 중등도분화 암종에서는 14예(93.3%)에서 과발현을, 저분화 암종에서는 71.4%에서 과발현을 보였으나 분화도에 따른 유의성은 없었다($p>0.05$)(Table 3).

7. 나이에 다른 Ki-67과 c-Met 단백의 발현 양상

대상 환자군의 평균 나이인 62세를 기준으로 구분하여 발현율을 비교한 결과 Ki-67의 발현은 62세 이하군에서는 높은 발현이 60.9%였고 63세 이상군은 높은 발현이 71.0%였다($p>0.05$).

c-Met 단백의 경우도 62세 이하군에서는 과발현이 56.5%였고 63세 이상군은 과발현이 77.4%로 나이가 많은 군에서 과발현이 많았으나 통계적 유의성은 없었다($p>0.05$)(Table 3).

8. Ki-67과 c-Met 단백 발현의 상관관계

Ki-67과 c-Met 단백의 발현은 서로 유의한 상관관계를 보였다($p<0.05$). 즉 c-Met 단백에 과발현을 보인 경우 Ki-67도 높은 발현을 보이는 경향을 보이고, c-Met 단백의 발현이 음성발현을 보이는 경우 Ki-67도 낮은 발현을 하는 경향을 보였다(Table 4).

고 찰

암의 진단 및 치료에서 종양의 병리학적 분화도, 림프절 전이 여부, 임상 병기, 종양의 크기 등은 환자의 향후 처지 방향 설정 및 환자의 예후 예측 등에 중요한 정보로 이용되어져 왔다. 그러나 보다 객관적이고 신뢰할 수 있는 진단적, 예후적 표지자를 찾고자하는 연구가 현재 많이 진행되고 있다. 즉 암의 발생과정에 관여되는 여러가지 요인들인 세포신호전달, 성장, 세포사, 세포운동력, 혈관신생능력 및 세포주기 조절 담당 분자들의 이상 발현이나 기능이상 등에 대한 연구가 진행되고 있다. 두경부 편평세포암종도 다른 종양과 마찬가지로 성장인자에 대한 반응을 매개하는 암유전자, 세포주기를 매개하는 유전자, 손상반응을 매개하는 유전자 등의 유전자 변이에 의하여 발생하므로 이에 대한 연구가 활발히 진행 되고 있다.

Ki-67은 면역조직화학적 염색으로 G0기를 제외한 모든 세포주기에서 발현한다고 하며,[8] Ki-67 항원은 종양세포에서 뿐만 아니라 림프절의 배중심(germinal center), 표피배중심(epidermal germinal center), 장 음와세포(intestinal crypt cells), 미분화된 정조세포(undifferentiated spermatogonia), 흉선 편도 등 증식기에 있는 정상 조직에서도 관찰된다.[9] 면역조직화학적 염색을 이용한 Ki-67 항원의 발현은 세포의 증식능을 나타내는 신뢰할 수 있는 표지자로 다양한 악성종양에서 임상적 예후와 상관성을 보이는 인자라는 연구와 예후인자와 연관성이 없다는 보고가 있다.[10-13]

Gerdes 등은 유방암에서 양성 병변에 비해 Ki-67 양성 평균 지수가 유의한 차이를 보였다고 하였고,[11] Raymonde 등도 양성 전립선에서는 평균 Ki-67 지수가 4%인데 반해 전립선 암종에서는 16.3%로 현저히 차이가 있다고 발표하였다.[12] 또한 Torres-Rendon 등은 정상구강 점막에서 보다 구강 편평세포암 조직에서 Ki-67 지수는 유의하게 높게 발현한다고 하였다.[13]

Ki-67 발현과 예후인자와의 연관성에 관한 연구를 보면 Gasparini 등은 유방암에서 병리학적 분화도와 생존률에 따라 Ki-67의 발현이 유의하게 증가한다고 보고 하였고,[14] Hopf 등은 뇌종양에서 Ki-67 발현이 증가함에 따라 조직학적 분화도가 낮아지고 사망률이 증가한다고 보고하였다.[15] 또한 Gerdes 등은 유방암에서 Yonemura 등은 위암에서 Ki-67의 면역조직학적 염색 결과를 예후인자들과 검토 한 결과 에서 표지지수가 높은 환자가 예후가 나쁘다고 보고하였다.[11,16]

Ki-67과 두경부 암의 예후와 관계에 대한 연구를 살펴보면, Acikalin 등은 후두 전적출술 을 받은 환자들의 후두의 편평세포암종에서 Ki-67은 병리학적 분화도와는 연관이 없었으나 원발부위 병기와 전이와는 유의한 상관 관계가 있다고 하였다.[17] Ogawa 등에 의하면 두경부 편평세포암종환자에서 방사선 치료전 Ki-67 표지지수는 임상적 병기, 병리학적 분화도, 방사선치료의 결과와 연관이 없다고 보고하였다.[18] So 등은 하인두와 후두의 편편세포암종에서 병리학적 분화도가 낮을수록 Ki-67 표지지수가 높게 관찰되어 세포의 증식이 활발히 일어난다고 하였고, 높은 경우 재발율도 유의하게 높았으나 병기 등 임상적 인자들과는 관련이 없다고 하였다[19]. 또한 Kim 등은 두경부 편평세포암종에서 Ki-67 지수가 36이상인군과 이하인 군의 생존율을 비교한 결과 유의한 차이가 없다고 하였다.[20]

본 연구에서는 원발부위 병기 및 임상적 병기가 증가할수록 Ki-67발현이 유의하게 증가하여 세포증식이 활발히 일어남을 예측할 수 있었다. 그러나 림프절 전이군에서 높은발현이 증가하였고, 조직학적 분화도가 낮을수록 높은 발현이 증가하였으나 통계학적 유의성은 없었다.

c-met 유전자는 염색체 7q31에 위치하고 hepatocyte growth factor (HGF) 라는 리간드와 작용하는 tyrosine kinase receptor로서 정상세포에서 *c-met* 유전자의 활성은 세포의 증식, 상피세포의 해리와 이동 및 복잡한 구조를 형성하는 기능이 있으며,[3] 세포의 발달과정에서는 상피세포의 성장, 조직손상의 방지 및 간세포의 재생 촉진 등의 기능을 한다.[21] 이 유

전자의 산물인 c-Met 단백은 tyrosine kinase activity를 갖는 190kDa transmembrane heterodimer로서 돌연변이나 과발현을 통해 소화기관, 갑상선, 신장, 전립선, 췌장, 유방 등에서 종양의 발생에 관여한다.[3,6,22-29]
또한 단백 분해 효소 등의 생성을 촉진시켜 종양의 전이능력을 향상시키기도 하며, 악성종양 세포에서는 c-Met 단백 발현이 정상세포보다 증가하고, 발현이 증가된 군에서 세포주의 침습성이 증가하고 악성진행에 기여한다는 보고도 있다.[30,31]

c-Met 단백 발현에 대한 연구를 보면 Di Renzo 등은 위암조직에서 정상 위상피 조직보다 c-Met 단백발현이 더 강한 발현을 보여 암의 진행에 c-Met 단백의 활성화가 관련이 있다고 하였다.[6] Nakopoulou 등은 유방암에서 c-Met 단백의 발현이 양호한 예후인자들과 연관이 있다고 보고한 반면에,[24] Yamashita 등은 유방암에서 조기재발이나 전이 등과 같은 약성예후인자들과 관련이 있다는 상반된 보고를 하였다.[32]

두경부암에서 c-Met 단백의 발현에 대한 연구를 살펴보면, Lo Muzio 등은 c-Met의 발현과 두경부암 환자의 생존율 비교에서 발현한 환자의 생존율이 유의하게 나빴다고 하였다.[33] Kim 등은 구강 및 구인두암에서 c-Met 단백은 62.5%에서 발현을 보여 정상조직이나 이형성 군과 유의한 차이를 보였으나 임상적 병리학적 인자와는 유의한 차이가 없었다고 하였다.[34] Sawatsubashi 등은 후두암 82예 중 에서 c-Met 단백은 45예(54.9%)의 발현을 보고하고 림프절 전이군에서는 83.3%의 발현으로 통계적으로 유의한 차이가 있다고 하였다.[35] 또한 Kim 등은 하인두암을 대상으로 70%에서 c-Met 단백이 과발현 한다고 보고하고 이결과는 종양의 이동과 침습에 c-Met 단백이 중요한 역할을 하는 것으로 보인다고 하였다.[36]

본 연구에서는 원발부위 병기 및 임상적 병기가 증가할수록 또한 림프절 전이가 있을 경우 c-Met 단백발현이 유의하게 증가하여 세포증식이 활발히 일어남을 예측할 수 있었고 나쁜 예후와 관련이 있다고 생각되었다.

Ki-67과 c-Met 단백의 발현의 상관관계를 분석한 결과 서로 유의한 상관관계를 보였다. 즉 c-Met 단백의 발현 점수가 높은 경우 Ki-67도 높은 발현을 보이는 경향을 보이고, c-Met의 발현이 음성인 경우 Ki-67도 낮은

발현을 하는 경향을 보였다.

결 론

두경부 편평세포암종을 대상으로 Ki-67과 c-Met 단백에 대한 항체로 면역조직화학적 염색을 시행하여 Ki-67 표지지수와 c-Met 단백의 발현 양상을 임상적 및 병리조직학적 예후 인자들과의 상관관계를 비교 검토한 결과 Ki-67의 발현은 원발부위 병기, 임상적 병기와 유의한 연관이 있었고, c-Met 단백의 과발현은 원발부위 병기, 임상적 병기와 림프절 전이와 유의한 연관이 있었다. 또한 c-Met 단백의 발현 점수가 높은 경우 ki-67도 높은 발현을 보여 Ki-67과 c-Met 단백의 발현은 서로 유의한 상관관계를 보였다.

따라서 두경부 편평세포암종의 진행 및 전이 예후를 예측하는데 Ki-67과 c-Met 단백의 발현은 유용한 정보를 제공할 수 있으리라고 생각된다.

참 고 문 헌

1. Gerdes J, Lemke H, Baisch H, Wacker HH, Schwab U, Stein H. Cell cycle analysis of a cell proliferation-associated human nuclear antigen defined by the monoclonal antibody Ki-67. J Immunol 133: 1710-5, 1984

2. Choi G, Yoo KM, Yoo DH, Chae SW, Jung KY, Choi JO. Ki-67 index in the head and neck squamous cell carcinomas and tumor adjacent epithelia. Korean J Otolaryngol 41: 760-6, 1998

3. Boix L, Rosa JL, Ventura F, Castells A, Bruix J, Rodes J, et al. c-met mRNA over expression in human hepatocellular carcinoma. Hepatology 19(1): 88-91, 1994

4. Chen YS, Wang JT, Chang YF, Liu BY, Wang YP, Sun A, et al. Expression of hepatocyte growth factor and c-met protein is significantly associated with the progression of oral squamous cell carcinoma in Taiwan. J Oral Pathol Med 33(4): 209-17, 2004

5. Cortesina G, Martone T, Galeazzi E, Olivero M, De Stefani A, Bussi M, et al. Staging of head and neck squamous cell carcinoma using the MET oncogene product as marker of tumor cells in lymph node metastasis. Int J Cancer 89(3): 286-92, 2000

6. Di Renzo MF, Olivero M, Katsaros D, Crepaldi T, Gaglia P, Zola P, et al. Over expression of the Met/HGF receptor in ovarian cancer. Int J Cancer 58(5): 658-62, 1994

7. Beahrs OH, Henson DE, Hutter RVP, Kennedy BJ, eds. Manual for staging for cancer, 4th ed. American Joint Committee on Cancer.

Philadelphia: J B Lippincott, 1992

8. Gerdes J, Li L, Schlueter C. Immunohistochemical and molecular biologic characterization of the cell proliferation-associated nuclear antigen that is defined by monoclonal antibody Ki-67 study. Am J Pathol 138: 867-73, 1991

9. Gerdes J, Becker MH, Key G. Immunohistological detection of tumor growth fraction in formalin-fixed and routinely processed tissues. J Pathol 168: 85-7, 1992

10. Schulte-Hermann R, Grasl-Kraupp B, Bursch W. "Tumor development and apoptosis." Int Arch Allergy Immunol 105:363-367, 1994

11.Gerdes J, Lelle R, Pickert H. Growth fractions in breast cancers determined with monoclonal antibody Ki-67. J Clin Pathol 39: 977-80, 1986

12. Raymond WA, Leong AS-Y, Bolt JW, Millios J, Jose JS. "Growth fraction in human prostatic carcinoma determined by Ki-67 immunostaining." J pathol 156:161-167, 1988

13. Torres-Rendon A, Roy S, Craig GT, Speight PM. Expression of Mcm2, geminin and Ki67 in normal oral mucosa, oral epithelial dysplasias and their corresponding squamous cell carcinomas. Br J cancer. 7;100(7):1128-34, 2009

14. Gasparini G, Boracchi P, Verderio P, Bevilacqua P. Cell kinetics in human breast cancer: Comparison between the prognostic value of the cytoflurometric S-phase fraction and that of the antibodies to Ki-67 and PCNA antigens detected by immunocytochemistry. Int J Cancer 57:822-9, 1994

15. Hopf NJ, Bremm J, Bohl J, Perneczky A. Image analysis of proliferating cells in tumors of the human nervous system: An immunohistological study with the monoclonal antibody Ki-67. Neurosurgery 35: 917-23, 1994

16. Yonemura Y, Kimmura H, Ooyama S. Immunocytochemical staining of proliferating cells in endoscopically biopsied tissues of gastric carcinomas with monoclonal antibody Ki-67. Onocology 58: 162-5, 1991

17. Acikalin MF, Oner U, Tel N, Paşaoğlu O, Cakli H, Colak E. Prognostic significance of Ki-67 expression for patients with laryngeal squamous cell carcinoma primarily treated by total laryngectomy. Eur Arch Otorhinolaryngol 261(7):376-80, 2004

18. Ogawa Y, Inomata T, Nishioka A. Changes in the Ki-67 labeling rates of head and neck squamous cell carcinomas during preoperative radiation therapy. Oncology 49: 450-3, 1992

19. So SH, Song BC, Jung YG, Prognostic significance of Ki-67 index and expression of cyclin D1 in squamous cell carcinoma of the larynx and hypopharynx. Korean J otolaryngology 42: 603-9, 1999

20. Kim SH, Choi BY, Hwang DJ. Expression of cyclin D1 protein and ki-67 index in advanced squamous cell carcinomas of head and neck and correlation with response to chemotherapy and radiotherapy. Korean J otolaryngology 41(5): 620-625, 1998

21. Furge KA, Zhang YW, Vande Woude GF. Met receptor tyrosine kinase: enhanced signaling through adapter proteins. Oncogene 19: 5582-9, 2000

22. Birchmeier C, Birchmeier W, Gherardi E, Vande Woude GF. Met, metastasis, motility and more. Nat Rev Mol Cell Biol 4: 915-25, 2003

23. Tuck AB, Park M, Sterns EE, Boag A, Elliott BE. Coexpression of hepatocyte growth factor and receptor (Met) in human breast carcinoma. Am J Pathol 148: 225-32, 1996

24. Nakopoulou L, Gakiopoulou H, Keramopoulos A, et al. c-met tyrosine kinase receptor expression is associated with abnormal betacatenin expression and favourable prognostic factors in invasive breast carcinoma. Histopathology 36: 313-25, 2000

25. Fidler IJ, Gersten DM, Hart IR. The biology of cancer invasion and metastasis. Adv Cancer Res 28: 149-250, 1978

26. Hanzawa M, Shindoh M, Higashino F, Yasuda M, Inoue N, Hida K, et al. Hepatocyte growth factor upregulates E1AF that induces oral squamous cell carcinoma cell invasion by activating matrix metalloproteinase genes. Carcinogenesis 21: 1079-85, 2000

27. Kuniyasu H, Yasui W, Yokozaki H, Kitadai Y, Tahara E. Aberrant expression of c-met mRNA in human gastric carcinomas. Int J Cancer 55(1): 72-5, 1993

28. Pisters LL, el-Naggar AK, Luo W, Malpica A, Lin SH. C-met protooncogene expression in benign and malignant human renal tissues. J Urol 158(3 pt 1): 724-8, 1997

29. Rygaard K, Nakamura T, Spang-Thomsen M. Expression of the proto-oncogenes c-met and c-kit and their ligands, hepatocyte growth factor/scatter factor and stem cell factor, in SCLC cell lines and xenografts. Br J Cancer 67(1): 37-46, 1993

30. Jeffers M, Rong S, Woude GF. Hepatocyte growth factor/scatter factor-Met signaling in tumorigenicity and invasion/metastasis. J Mol Med 74: 505-13, 1996

31. Matsumoto K, Matsumoto K, Nakamura T, Kramer RH. Hepatocyte growth factor/scatter factor induces tyrosine phosphorylation of focal adhesion kinase (p125FAK) and promotes migration and invasion by oral squamous cell carcinoma cells. J Biol Chem 269(50): 31807-13, 1994

32. Yamashita J, Ogawa M, Yamashita S, et al. Immunoreactive hepatocyte growth factor is a strong and independent predictor of recurrence and survival in human breast cancer. Cancer Res 54: 1630-3, 1994

33. Lo Muzio L, Farina A, Rubini C, Coccia E, Capogreco M, Colella G, Leonardi R, Campisi G, Carinci F. Effect of c-Met expression on survival in head and neck squamous cell carcinoma. Tumour Biol. 27(3):115-21, 2006

34. Kim JH, Oh SJ, Jung YG, Ryo YS, Ahn HY, Shin HS, Cho SJ, Role of hepatocyte growth factor and c-met gene expression in oral cavity and oropharyngeal squamous cell carcinoma. Korean J otorhinolaryngol-Head Neck Surg 50: 684-9, 2007

35. Sawatsubashi M, Sasatomi E, Mizokami H, Tokunaga O, Shin T. Expression of c-Met in laryngeal carcinoma. Virchows Arch 432: 331-5, 1998

36. Kim CH, Moon SK, Bae JH, Lee JH, Han JH, Choi EC, Cho SJ. Expression of HGF/c-Met in hypopharyngeal squamous cell carcinoma.

Korean J Otorhinolaryngol 47: 1135-41, 2004

Table 1. Clinical, epidemiologic, and histologic characteristics of 54 patients with head and neck squamous cell carcinoma

Characteristic	No.(%)
No. of patients	54(100)
Age(yrs.)	
Mean	62.2
Range	29-84
Gender	
Male	47(87.0)
Female	7(13.0)
Tumor stage	
Early(I, II)	33(61.1)
I	15
II	18
Advanced(III, IV)	21(38.9)
III	9
IV	12
Clinical stage	
Early(I, II)	23(42.6)
I	10
II	13
Advanced(III, IV)	31(57.4)
III	11
IV	20
Degree of tumor differentiation	
Well differentiated	
Moderately differentiated	32(59.3)
Poorly differentiated	15(27.8)
Lymph node metastasis	7(12.9)
Yes	19(35.2)
No	35(64.8)

Table 2. Expression of Ki-67 and c-Met according to the tumor stage and clinical stage in head and neck squamous cell carcinoma

	Ki-67		c-Met	
	low (n=18)	high (n=36)	negative (n=17)	over expression (n=37)
Tumor stage				
Early(n=33)	18	15	17	16
Advanced(n=21)	0	21	0	21
p value	§		§	
Clinical stage				
Early(n=23)	15	8	16	7
Advanced(n=31)	3	28	1	30
p value	§		§	

Early: Stage I and II

Advanced: Stage III and IV

§: Statistically significant, $p<0.001$

Table 3. Expression of Ki-67 and c-Met according to the nodal status, pathologic grade and age in head and neck squamous cell carcinoma

	Ki-67		c-Met	
	low (n=18)	high (n=36)	negative (n=17)	over expression (n=37)
Nodal status				
negative(n=35)	15	20	16	19
positive(n=19)	3	16	1	18
p value			*	
Differentiation				
W/D(n=32)	14	18	14	18
M/D(n=12)	2	13	1	14
P/D(n=7)	2	5	2	5
p value			*	
Age				
≦ 62 yrs	9	14	10	13
> 62 yrs	9	12	7	24
p value				

W/D: well differentiated;

M/D: moderately differentiated;

P/D: poorly differentiated ;

*: Statistically significant, $p<0.05$

Table 4. Interrelation between the expression of Ki-67 and c-Met in head and neck squamous cell carcinoma

	c-Met		P value
	negative	over expression	
Ki-67			§
low expression	16	2	
high expression	1	35	

§: Statistically significant, $p<0.001$

Legend for figures

Figure 1. Immunohistochemical staining of head and neck squamous cell carcinoma for ki-67. a: Well differentiated squamous cell carcinoma showed low expression of Ki-67 in the nuclei of the cancer cells. b: Poorly differentiated squamous cell carcinoma showed high expression of Ki-67 in the nuclei of the cancer cells.

Figure 2. Immunohistochemical staining of head and neck squamous cell carcinoma for c-Met. a: Immunohistochemical staining of well-differentiated squamous cell carcinoma for c-Met. Intermediately staining of c-Met in the cytoplasm of the cancer cells was identified. b: Immunohistochemical staining of poorly-differentiated squamous cell carcinoma for c-Met. Strong cytoplasmic expression of c-Met in the cancer cells was identified.

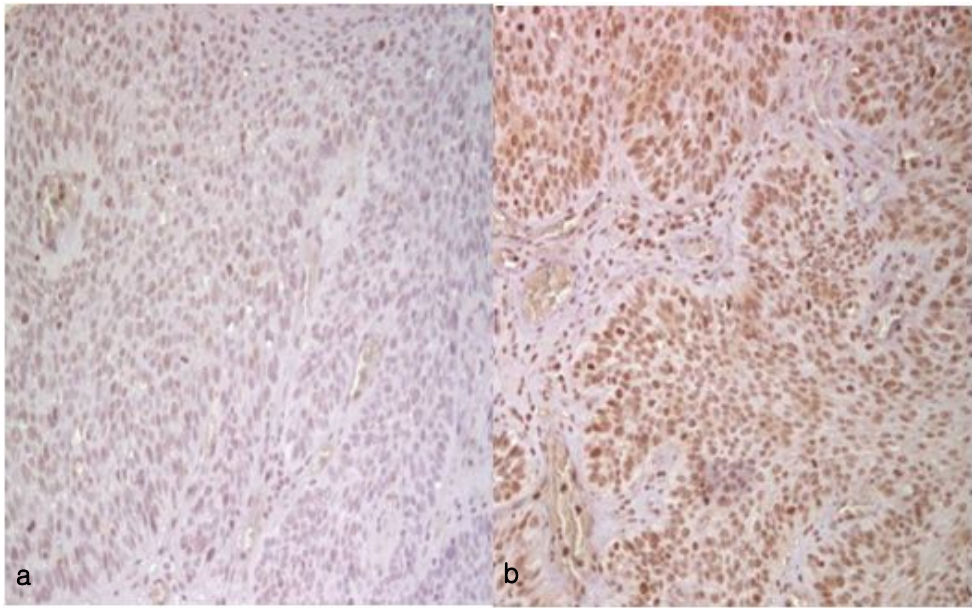

Figure 1

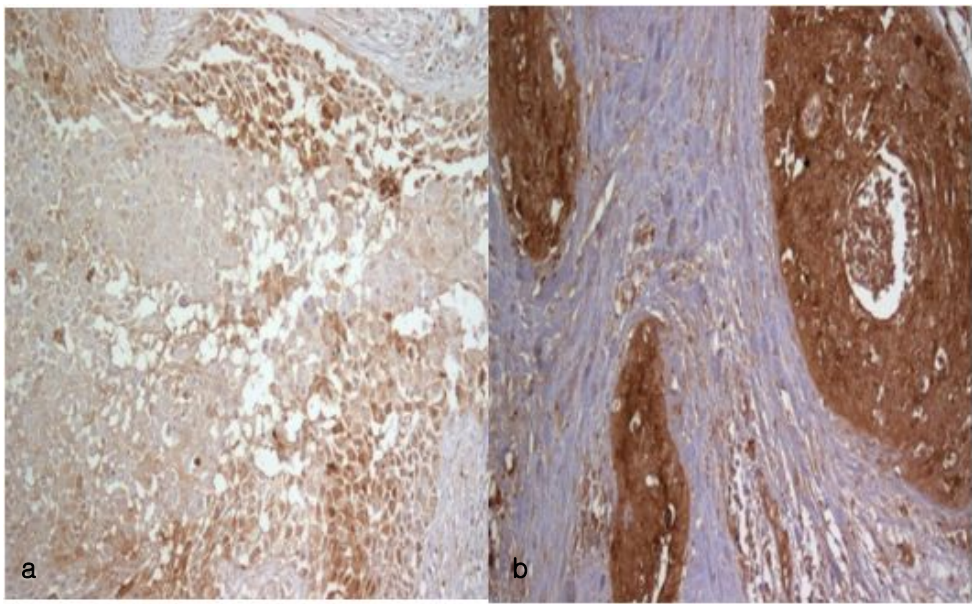

Figure 2

저작물 이용 허락서

학 과	의학과	학 번	20087205	과 정	석사
성 명	한글: 김 준	한문: 金 駿	영문: Kim Jun		
주 소	광주광역시 남구 봉선동 포스코 아파트 102-702				
연락처	e-mail : mdjunek@medimail.co.kr				
논문제목	한글 : 두경부 편평세포암에서 c-Met 단백 발현의 의의				
	영문 : The significance of c- Met expression in the head and neck squamous cell carcinoma				

본인이 저작한 위의 저작물에 대하여 다음과 같은 조건아래 조선대학교가 저작물을 이용할 수 있도록 허락하고 동의합니다.

- 다 음 -

1. 저작물의 DB구축 및 인터넷을 포함한 정보통신망에의 공개를 위한 저작물의 복제, 기억장치에의 저장, 전송 등을 허락함
2. 위의 목적을 위하여 필요한 범위 내에서의 편집·형식상의 변경을 허락함. 다만, 저작물의 내용변경은 금지함.
3. 배포·전송된 저작물의 영리적 목적을 위한 복제, 저장, 전송 등은 금지함.
4. 저작물에 대한 이용기간은 5년으로 하고, 기간종료 3개월 이내에 별도의 의사 표시가 없을 경우에는 저작물의 이용기간을 계속 연장함.
5. 해당 저작물의 저작권을 타인에게 양도하거나 또는 출판을 허락을 하였을 경우에는 1개월 이내에 대학에 이를 통보함.
6. 조선대학교는 저작물의 이용허락 이후 해당 저작물로 인하여 발생하는 타인에 의한 권리 침해에 대하여 일체의 법적 책임을 지지 않음
7. 소속대학의 협정기관에 저작물의 제공 및 인터넷 등 정보통신망을 이용한 저작물의 전송·출력을 허락함.

동의여부 : 동의(ㅇ) 반대( )

2010년 5월 28일

저작자: 김 준 (서명 또는 인)

조선대학교 총장 귀하