creative commons

COMMONS DEED

저작자표시 2.0 대한민국

이용자는 아래의 조건을 따르는 경우에 한하여 자유롭게

- 이 저작물을 복제, 배포, 전송, 전시, 공연 및 방송할 수 있습니다.
- 이차적 저작물을 작성할 수 있습니다.
- 이 저작물을 영리 목적으로 이용할 수 있습니다.

다음과 같은 조건을 따라야 합니다:

저작자표시. 귀하는 원저작자를 표시하여야 합니다.

- 귀하는, 이 저작물의 재이용이나 배포의 경우, 이 저작물에 적용된 이용허락조건을 명확하게 나타내어야 합니다.
- 저작권자로부터 별도의 허가를 받으면 이러한 조건들은 적용되지 않습니다.

저작권법에 따른 이용자의 권리는 위의 내용에 의하여 영향을 받지 않습니다.

이것은 이용허락규약(Legal Code)을 이해하기 쉽게 요약한 것입니다.

Disclaimer

dCollection

[UCI]I804:24011-200000239308

2010년 2월
박사학위논문

두경부 편평세포암종에서 염증매개물질과 상피-간엽 이행

조선대학교 대학원

의학과

동 근 우

두경부 편평세포암종에서 염증매개물질과 상피-간엽 이행

Proinflammatory mediators and epithelial-mesenchymal transition in head and neck squamous cell carcinoma

2010년 2월 25일

조선대학교 대학원
의학과

동 근 우

두경부 편평세포암종에서 염증매개물질과 상피-간엽 이행

지도교수 도 남 용

이 논문을 의학박사학위신청 논문으로 제출함.

2009년 10월 일

조선대학교 대학원 의학과

의학과

동 근 우

동근우의 박사학위논문을 인준함

위원장 조선대학교 교수 문 경 래 인

위 원 조선대학교 교수 김 진 호 인

위 원 조선대학교 교수 임 성 철 인

위 원 조선대학교 교수 정 윤 영 인

위 원 조선대학교 교수 도 남 용 인

2009년 12월 일

조선대학교 대학원

목 차

표목차..... i

도목차..... ii

Abstract..... 1

서론..... 3

연구재료 및 방법..... 5

결과..... 10

고찰..... 14

결론..... 18

참고문헌..... 19

표목차

Table 1. The clinicopathologic data according to the expression pattern of IL-1β and COX-2 in head and neck squamous cell carcinoma..... 25

Table 2. The clinicopathologic data according to the expression pattern of Slug and E-cadherin in head and neck squamous cell carcinoma..... 26

Table 3. Interrelation between the expressions of IL-1β and COX-2 in head and neck squamous cell carcinoma..... 27

Table 4. Interrelation between the expressions of Slug and E-cadherin in head and neck squamous cell carcinoma..... 28

Table 5. Interrelation between the expression of IL-1β/COX-2 and Slug/E-cadherin in head and neck squamous cell carcinoma..... 29

도목차

Fig. 1. Immunohistochemical staining of laryngeal squamous cell carcinoma for IL-1β.....32

Fig. 2. Immunohistochemical staining of laryngeal squamous cell carcinoma for Cox-2.....32

Fig. 3. Immunohistochemical staining of laryngeal squamous cell carcinoma for Slug.....33

Fig. 4. Immunohistochemical staining of laryngeal squamous cell carcinoma for E-cadherin.....33

Abstract

Proinflammatory mediators and epithelial-mesenchymal transition in head and neck squamous cell carcinoma

Dong, Geun-Woo
Advisor: Prof. Doh, Nam-Yong, Ph.D.
Department of Medicine,
Graduate School of Chosun University

It has been increasingly recognized that tumor microenvironment plays an important role in tumor progression as well as oncogenesis. Various proinflammatory mediators contribute to tumor proliferation, neoangiogenesis, tumor invasion and metastasis, and resistance to cancer therapy such as hormonal and chemotherapy. Major causes of deaths related to head and neck squamous cell carcinoma (HNSCC) are cervical node and distant metastasis. Epithelial-mesenchymal transition (EMT) was identified to be the key role for mediating tumor invasion and metastasis of carcinomas. Herein the author investigate the relationship between proinflammatory mediator and EMT in HNSCC. The author evaluated the immunohistochemical expression of interleukin-1β (IL-1β), cyclooxygenase-2 (COX-2), Slug and E-cadherin in relationship with histologic differentiation, clinical stage and nodal status in 146 surgical specimens of HNSCC.

There was correlation of increased expression of IL-1β with nodal status, increased expression of COX-2 with histologic differentiation, clinical stage, and nodal status. Increased Slug expression was correlated to histologic differentiation and clinical stage. Decreased E-cadherin expression was correlated to

histologic differentiation and nodal status. Significant relation was observed between IL-1β and COX-2. However, significant inverse correlation was observed between Slug and E-cadherin. Significant relation was observed between increased proinflammatory mediator IL-1β/COX-2 expression and increased EMT marker Slug/ E-cadherin expression.

These results indicate that proinflammatory mediators IL-1β and COX-2 induce EMT through increase of Slug and decrease of E-cadherin. The present findings suggest some anti-inflammatory agents could be used as an adjuvant treatment modality with anti-cancer chemotherapeutic drugs in HNSCC.

Key Words: IL-1β, COX-2, Slug, E-cadherin, EMT, Head, Neck, Squamous cell carcinoma, Prognosis

서 론

두경부 편평세포암종은 침습과 전이를 통하여 환자의 생명을 잃게 하는데, 종양세포가 침습과 전이능을 획득하는 데는 종양주변에 초래되는 염증이 일정부분 기여를 한다. 따라서 염증과정이 전이 기전에 관여하고 있음을 충분히 밝히게 된다면 암의 치료에 새로운 전기가 마련될 것으로 예상된다.[1] 그러나 종양이 어떻게 침습성장을 하고 전이가 초래되는지는 아직도 명확히 알려져 있지 않아 암으로 인한 사망의 대부분이 전이에 의하여 초래되므로 최근 수년간 많은 관심이 이 분야 연구에 집중되고 있다. 지금까지 알려진 이론에 의하면 종양의 침습성장 및 전이과정은 매우 복잡한데, 종양세포 자체의 내인성 특성은 물론 종양이 기원한 미세환경(microenvironment)에 따라 변화된다. 특히 종양 주변에 초래되는 염증은 침윤된 염증세포에 의하여 분비되는 여러 가지 cytokine, chemokine 및 성장인자 등에 의하여 종양세포가 침습과 전이능을 획득하는데 기여 한다.[2,3]

Interleukin-1β (IL-1β)는 두경부 편평세포암종의 진행 및 치료 내성에 관여하며,[4,5] 경부 편평세포암종에서 cyclooxygenase-2 (COX-2) 발현을 증가시키는 것으로 알려져 있다.[6-8] COX-2는 염증의 시작과 유사분열 반응(mitogenic response)에 관여하는 유발형(inducible) 효소로서 염증 및 세포 성장에 대한 조절 작용 외에도 발암 및 종양 형성과 관련이 있는데,[9-11] 몇 몇 prostaglandin (PG), 특히 PGE_2는 혈관형성을 촉진하고 면역 감시기능을 억제함으로써 종양 형성과정에 촉진자로서의 역할을 담당한다.[9] COX-2는 IL-1β, lipopolysaccharide (LPS), tumor necrosis factor (TNF) α, 그리고 활성 산소산물 등에 의해 조절된다.[12]

또한 종양의 진행과정에서 암종의 경우 상피세포의 특성이 상실되고

간엽세포의 특성을 획득하는 이른바 상피-간엽 이행(epithelial-mesenchymal transition, EMT)을 확인할 수 있고, 이는 종양의 침습 및 전이와 밀접한 관련이 있으며 환자의 불량한 예후를 암시하는 것으로 알려져 있다.[13,14] EMT 유도인자들에는 Slug, Twist, SIP1, Zeb1 및 E47 등이 알려져 있는데 이들은 E-cadherin 발현을 억제함으로써 EMT를 일으키고 이어 종양의 침습 및 전이를 초래한다.[15] Slug는 Snail family의 일종으로 여러 가지 상피 표식자를 억제하여 EMT를 조절하는데 중요한 역할을 담당한다. E-cadherin은 상피조직의 세포유착부에 위치하는 세포유착분자로 종양의 침습억제에 중요한 역할을 담당하고 있으며 E-cadherin이 감소되거나 불활성화되면 종양의 악성도가 증가하고 전이가 초래된다.[16]

본 연구에서는 두경부 편평세포암종 조직을 대상으로 면역조직화학적 방법을 이용하여 염증매개물질 IL-1β와 COX-2 발현, Slug와 E-cadherin 발현간의 유의성을 비교평가하고, 염증매개물질 IL-1β와 COX-2 발현양상에 따른 Slug 및 E-cadherin 발현양상의 변화를 분석하여 염증매개물질이 EMT에 관여하는지를 확인하고 이를 통하여 종양치료의 새로운 접근법을 모색하고자 한다.

연구재료 및 방법

1. 연구재료

1994 년부터 2002 년까지 약 9 년 동안 조선대학교병원 이비인후과에서 조직검사로 확진된 두경부의 편평세포암 중 조직의 보관 상태가 양호한 146 예로서 구강암 37 예(남자:여자 = 32:5, 전이군: 16 예, 비전이군: 21 예), 인두암 48 예(남자:여자 = 43:5, 전이군: 24 예, 비전이군: 24 예), 후두암 61 예(남자:여자 = 55:6, 전이군: 18 예, 비전이군: 43 예)를 대상으로 하였다. 임상 병기에 따라 분류를 하면 초기 암(병기 I, II) 91 예, 진행성 암(병기 III, IV) 55 예였다. 그리고 이들 중 58 예는 림프절 전이군, 88 예는 림프절 비 전이군으로 구성되었다. 연령 분포는 26-87 세(평균연령; 61.6 세)였으며, 남녀 성비는 130:16 (65:8) 이었다. 조직학적 분화도에 따라 편평상피암을 분류하면 고분화 83, 중등도 분화 53, 그리고 저분화 10 예이다 (Table 1).

2. 연구방법

연구 대상이 된 조직들은 10% 중성 포르말린에 충분히 고정한 다음, 파라핀 포매에 의해 4-5 ㎛ 두께의 절편으로 제작하여 hematoxylin-eosin 이중 염색을 실시하였고, IL-1β, COX-2, Slug 및 E-cadherin 에 대한 면역 조직화학적 염색을 실시하였다.

가. 광학현미경적 검사

임상기록과 병리과 조직 슬라이드 화일을 대상으로 두경부 편평세포암종을 재검토하여 종양의 분화도, 임상병기, 림프절 전이 유무 등을 확인하고, 연구목적에 부합되는 대표적인 부위를 선택하여 면역 조직화학적 염색를 위한 슬라이드를 제작하였다. 임상병기는 AJCC TNM 분류에 따라 하였으며[17], 조직학적 등급은 고분화(well differentiated), 중등도 분화(moderately differentiated) 및 저분화(poorly differentiated)로 분류하였다.

나. 면역조직화학적 염색

10% 중성 포르말린에 고정 후 제작한 파라핀 포매 조직을 4 ㎛ 두께로 박절하여 X-tra™ 슬라이드(Surgipath, Richmond, USA)에 부착하여 xylene에 탈 파라핀한 뒤 무수 알코올, 90%, 75% 및 50% 에탄올에 각각 2 분씩 처리하여 함수시켰다. 항원성 회복을 위하여 citrate 완충액 (10 mM, pH 6.0)에 슬라이드를 담가 압력주방용기(pressure cooker)에 15 분간 끓인 후 실온에 방치시켜 20 분간 식힌 후 50 mM Tris 완충용액(TBS, pH 7.5)으로 수세하였다. 조직절편내의 내인성 과산화효소의 활성을 억제하기 위하여 0.3% hydrogen peroxide-methanol에 10분간 처리 후 증류수로 세척하고 차단항체를 실온에서 10 분간 반응시킨 뒤 일차 항체인 rabbit polyclonal IL-1β (1:200, Santa Cruz Biotechnology Inc., Santa Cruz, CA, USA), mouse monoclonal COX-2 (1:300, Cayman chemical, Ann Arbor,

MI, USA), goat polyclonal Slug (1:100, Santa Cruz Biotechnology Inc.)와 mouse monoclonal E-cadherin (1:100, Santa Cruz Biotechnology Inc.)을 실온에서 1 시간 반응시켰다. Tris 완충액으로 세척하고 IL-1β은 Polink-2 HRP plus rabbit DAB detection system (Golden Bridge International, Inc., WA, USA)을, COX-2와 E-cadherin은 HRP plus mouse DAB detection system (Golden Bridge International, Inc.)을 이용하였고, Slug는 HRP plus goat DAB detection system (Golden Bridge International, Inc.)을 이용하여 술식에 따라 염색을 시행하였다. Mayer's hematoxylin으로 대조염색을 시행하고, Clearmount™ Mounting Solution (Zymed Laboratories, South San Francisco, CA, USA)으로 봉입하였다.

양성 대조군으로 IL-1β와 COX-2는 염증성 육아조직을 이용하였고, Slug는 이전 연구에서 확인된 대장암 조직을, E-cadherin은 정상 대장 점막을 이용하였다. 그리고 음성 대조군으로는 1 차 항체 대신 tris 완충액을 사용하여 염색하였다.

다. 염색 결과의 판정

IL-1β 및 COX-2에 대한 염색은 세포질 내에 반응을 보이는 경우를 양성 반응으로 판정하였는데, 반응 정도에 따라 강 양성(strongly positive), 약 양성(weakly positive) 및 음성(absent)으로 구분하였다.

IL-1β는 세포질 내 염색소견을 보이는 세포가 전혀 존재하지 않으면 음성, 관찰되는 세포중 염색된 세포가 <20% 이면 약 양성으로, ≥20% 이면 강 양성으로 판정하였다.

COX-2는 종양세포중 염색소견을 보이는 세포가 <5% 이면 음성으로 판정하고, ≥5% 이면 양성으로 판정하였는데, 5%-49% 양성이면 약 양성으로, ≥50% 양성소견을 보이면 강 양성으로 세분하였다. 한편, COX-2는 대식구 및 섬유아세포의 세포질에서도 양성 소견을 보였는데, 섬유아세포의 경우는 종양세포와의 감별에 어려움이 없었다. 그러나 일부의 경우 염색도를 판정함에 있어 일부 대식구와 종양세포의 감별이 필요한 경우가 있어, cytokeratin 양성이며 CD68 음성인 세포를 종양세포로 간주하였다.

Slug는 핵에 염색되는 경우를 양성으로 판정하고 종양세포내의 염색강도를 4등급(0: 음성, 1:약 양성, 2: 중등도 양성, 3: 강 양성)으로 나누고 전체 종양세포 중 양성을 보이는 종양세포의 범위를 5 등급(0: 0%, 1: 1-25%, 2: 26-50%, 3: 51-75%, 4: 76-100%)으로 나누어 염색 강도에 대하여 각각 0~3 점, 염색 범위에 대하여 각각 0~4 점을 부여하였다. 염색 강도와 범위 점수를 합하여 0: 0점, 1-2: 1 점, 3-5: 2 점, 6-7: 3 점으로 재분류한 후 최종 점수가 3 이상인 경우 고발현, 그 미만인 경우(0-2)를 저발현으로 나누어 분석을 하였다.[18]

E-cadherin은 세포막에 발현을 보이는 종양세포의 백분율을 구하고 이를 점수화하여 <5%: 0, 5-25%: 1, 26-50%: 2, 51-75%: 3, 76-100%: 4로 분류하고 염색 강도에 따라 음성: 0, 약 양성: 1, 중등도 양성: 2, 강 양성: 3으로 분류한 후 염색강도와 염색범위 점수의 합을 구하고, 6 점 이상을 고발현으로 판정하고, 그 미만을 저발현으로 간주하였다.[18]

라. 통계학적 분석

통계학적 분석은 Stat View software package (Abacus Conceptus, Berkeley, CA, USA)를 이용하였다.

임상 병기, 종양 분화도, 림프절 전이 상태와 IL-1β, COX-2, Slug 및 E-cadherin 발현 양상 각각과의 상관 관계, IL-1β와 COX-2, Slug와 E-cadherin, IL-1β/COX-2와 Slug/E-cadherin 상호간의 발현 양상간의 상관관계는 χ^2 test로 검정하였고, 이들의 통계학적 유의 수준은 $p<0.05$로 하였다.

결 과

1. IL-1β, COX-2, Slug 및 E-cadherin의 면역 조직화학적 발현 양상

IL-1β는 종양주변에 침윤된 림프구 및 대식구 일부에서 양성을 보였고 주변의 섬유모세포나 종양세포 일부에서도 약한 면역반응이 관찰되었다. IL-1β는 연구대상 중 54 예(37%)가 강한 양성반응을 보였고, 76 예(52%)는 약한 양성 반응을, 그리고, 16 예(11%)는 음성반응을 보였다 (Fig. 1).

COX-2는 종양 주변의 정상 점막상피에서 일부 약한 양성 반응을 보였고, 대식구, 혈관 내피세포, 섬유모세포 등에서 약하게 세포질 내 양성 반응을 보였다. COX-2는 연구대상 중 96 예(66%)가 강한 양성반응을 보였고, 43 예(29%)는 약한 양성 반응을, 그리고, 7 예(5%)는 음성반응을 보였다 (Fig. 2) (Table 1).

Slug는 종양세포의 핵에서 염색되었는데 전체 연구대상중 79 예(54%)에서 고발현을, 67 예(46%)에서 저발현을 보였다 (Fig. 3).

E-cadherin은 종양세포의 세포막에 다양하게 염색되었으며, 종양주변의 정상점막을 구성하는 상피세포는 세포막 전체에 강하고 뚜렷하게 염색이 되었다. E-cadherin은 연구대상중 55 예(38%)가 고발현을 보였고, 91 예(62%)는 저발현을 보였다 (Fig. 4) (Table 2).

2. IL-1β 발현 양상과 임상병리학적 지표와의 상관관계

IL-1β의 발현양상과 림프절 전이유무는 유의한 상관관계가 있었다. 즉, IL-1β의 발현이 강할수록 림프절 전이가 유의하게 증가하였다 ($p<0.05$). 그러나 IL-1β의 발현과 분화도 및 임상병기와는 유의성이 없었다 (Table 1).

3. COX-2 발현 양상과 임상병리학적 지표와의 상관관계

COX-2의 발현 양상과 정도에 따른 조직학적 분화도, 임상 병기, 그리고 림프절 전이 유무와는 유의한 상관관계가 있었다 (각각 $p<0.05$). 즉 편평상피암의 분화도가 떨어질수록, 임상 병기가 높아질수록, 그리고 림프절 전이가 초래된 그룹에서 COX-2의 강 양성 발현이 유의하게 증가하였다 (Table 1).

4. Slug 발현 양상과 임상병리학적 지표와의 상관관계

Slug의 발현 정도에 따른 조직학적 분화도 및 임상 병기의 변화는 유의한 상관관계가 있었다 (각각 $p<0.001$, $p<0.05$). 즉 편평상피암의 분화도가 떨어질수록, 임상 병기가 높아질수록 Slug의 강 양성 발현이 유의하게 증가하였다. 그러나 림프절 전이 유무와는 유의한 상관관계가 없었다 (Table 2).

5. E-cadherin 발현 양상과 임상병리학적 지표와의 상관관계

E-cadherin의 발현 정도에 따른 조직학적 분화도 및 림프절 전이 유무와는 유의한 상관관계가 있었다 (각각 $p<0.001$, $p<0.05$). 즉 조직학적 분화도가 떨어지거나 림프절 전이가 초래된 군에서 E-cadherin의 발현이 유의하게 감소하였다. 그러나 임상 병기와는 유의한 상관관계가 없었다 (Table 2).

6. IL-1β 와 COX-2 발현의 상관관계

IL-1β와 COX-2의 발현은 서로 유의한 상관관계를 보였다 ($p<0.05$). 즉 IL-1β를 강하게 발현하는 경우 COX-2도 강하게 발현하는 경향을 보이고, IL-1β를 약하게 발현하는 경우 COX-2도 약하게 발현하는 경향을 보였다 (Table 3).

7. Slug 와 E-cadherin 발현의 상관관계

Slug와 E-cadherin의 발현은 서로 유의한 음의 상관관계를 보였다 ($p<0.005$). 즉 Slug를 강하게 발현하는 경우 E-cadherin은 약하게 발현하는 경향을 보이고, Slug를 약하게 발현하는 경우 E-cadherin은 강하게 발현하는 경향을 보였다 (Table 4).

8. IL-1β/COX-2 와 Slug/E-cadherin 발현의 상관관계

IL-1β와 Slug는 양의 상관관계가 있었으나 통계학적 유의성은 없었다. 그러나 IL-1β와 E-cadherin의 관계는 음의 상관관계가 있었으며 통계학적으로 유의하였다 ($p<0.05$).

COX-2는 Slug와 양의 상관관계가 있었으며 통계학적으로 유의하였다 ($p<0.05$). 그러나 COX-2와 E-cadherin의 관계는 음의 상관관계가 있었으나 통계학적 유의성은 없었다 (Table 5).

고 찰

EMT는 발생과정에 필수적인 기전으로 세포가 극성(polarity)을 소실하고 간엽세포의 표현형을 획득하는 것이지만 종양의 진행에도 관여하여 침습과 전이를 유도하는 데 중심작용을 하는 것으로도 알려져 있다.[14,19-22] 두경부 편평세포암에 의한 사망의 주된 원인은 경부 림프절 전이와 폐와 같은 장기로의 원격 전이이다.[23,24] 연구에 따르면 E-cadherin이 감소되거나 소실되면 일반적으로 종양의 공격성과 연관되어 종양의 분화도가 떨어지거나 역형성을 보이며 침습성장을 한다.[25-28] E-cadherin promoter 의 E-box 에 Snail 이 결합하여 E-cadherin 전사를 억제함으로써 초래되는 E-cadherin의 감소는 EMT를 유도하게 된다.[29,30] Snail에 의해 E-cadherin의 억제가 초래되면 종양은 매우 침습적이고 전이를 잘하는 성격으로 전환됨을 알 수 있다.[29] 이 뿐아니라 Snail은 matrix metalloproteinase-2 (MMP-2)의 발현을 유도하고 세포간 부착(cell-cell adhesion)을 억제하여 종양의 침습성을 증가시키는데 기여한다.[31] 이는 siRNA를 이용하여 Snail 발현을 억제하면 EMT 표현형이 사라지고 MMP-2의 활성이 감소하며 *in vitro* 상에서 세포의 이동 및 침습성이 억제되고 *in vivo* 에서 전이능이 증가함으로 확인되었다.[32] 본 연구에서 E-cadherin의 감소를 통하여 EMT 정도를 평가한다면 E-cadherin의 감소는 종양의 분화도 및 림프절 전이와 음의 상관관계가 확인되어 EMT가 종양의 침습 및 전이, 분화도에 중요한 역할을 담당하고 있음을 확인할 수 있었다.

Snail family에 속하는 Slug는 배아발달에 중요한 역할을 담당하는 물

질이지만[33] Snail 전사인자로서 각종 종양의 진행 및 전이에 깊이 관여한다.[34,35] 즉, Slug는 Snail을 통하여 E-cadherin을 억제하여 종양의 공격성을 증대시키는 역할을 하게 된다. 본 연구에서 Slug의 발현은 종양의 분화도 및 임상병기와 양의 상관관계가 있었고 E-cadherin과는 음의 상관관계가 있어 이론과 잘 부합되는 소견이었다.

두경부 편평세포암종에서 Snail 발현의 상승은 Akt 나 기타 기전에 의한 활성화와 관련되는데 전이가 초래된 환자의 30% 가량에서만 Snail과 관련되어 있다. 나머지 일부는 NBS1이 관여되는 것으로 보고되었는데 Nijmegen breakage syndrome (NBS)은 암이 호발하며, 방사선 감수성(radiosensitivity) 및 성장지연(growth retardation)과 관련된 chromosomal-instability syndrome으로 *NBS* 유전자 산물(gene product)이 NBS1 이다.[37]

염증은 침윤성 종양의 경우 흔하게 동반되는 소견이다.[3] 두경부 편평세포암종에서 여러 가지 염증매개물질이 증가되어 있음이 관찰된 바 있다.[38] COX-2는 상황에 따라 증감을 하며 반응을 하는 유발형(inducible) 효소로서,[9] COX-2는 각종 cytokine 및 활성산소 산물 등에 의해 조절되며, 염증 반응에 관여하고, 유사분열 반응에 관여하여 세포의 성장에 조절 작용을 담당할 뿐만 아니라, 종양 형성 및 발암 과정에도 관여한다.[9-12] COX-2 의존성 Snail 상승조절(COX-2-dependent upregulation of Snail)은 E-cadherin 감소로 이어져 EMT에 기여할 것이다. IL-1β는 두경부 편평세포암종의 침습, 전이능 및 치료내성과 관련이 있고 COX-2 발현을 증가시키는 것으로 알려져 있다.[13,14] 따라서 IL-1β 발현과 COX-2 발현은 이론적으로 밀접한 관련이 있을 것으로 판단된다. 본 연구결과 IL-1β 발현은 림프절 전이와 양의 상관관계가

있고, COX-2는 조직학적 분화도, 임상병기는 물론 림프절 전이와도 양의 상관관계가 있었다. 또한 IL-1β 발현과 COX-2의 발현은 양의 상관관계가 있었다. 따라서 IL-1β의 발현 증가는 COX-2의 발현을 증가시키고 이는 COX-2 의존성 Snail 상승조절을 통하여 E-cadherin의 감소로 이어져 EMT를 일으킬 것으로 예상되는데 본 연구의 결과에서도 이를 뒷받침하였다.

결국 염증매개물질의 증가는 EMT를 유도하여 종양의 공격성을 증가시키고, 역으로 염증매개물질을 차단하면 Snail 축의 억제로 EMT가 사라져 종양의 침습성이나 전이능이 억제될 것이라는 것이다.

본 연구의 결과는 두경부 편평세포암종 환자의 진단 및 예후를 예측하는 데 유용한 정보를 제공함은 물론 종양의 침습 및 전이를 저지하는 효과적인 치료법 개발에 중요한 자료가 될 것으로 생각된다.

염증과 암발생의 관련성을 밝히기 위한 많은 연구가 있었으며,[39,40] 종양내 염증 특히 항암치료와 관련된 종양괴사에 의하여 발생하는 염증이 종양의 진행 및 전이 등에 영향을 미칠 수 있다는 연구 등을 통하여 암의 치료는 물론 예방에 까지 소염제 역할론을 펴기에 이르렀다.[41]

본 연구는 염증이 암의 진행 및 전이에 영향을 미치는데 구체적으로 EMT 과정을 유도하여 작용함을 밝혔다.

따라서 암의 침습성이나 전이능과 같은 종양의 공격성은 여러 인자들에 의하여 조절되지만 그 중에서 염증매개물질을 통한 역할이 확인되었으므로 항암치료에 염증치료를 병행하는 내용을 심도 있게 검토하여야 할 시점이라고 판단한다. 즉 기존에 밝혀진 이론에 따른 COX-2 차단제의 효과[42]는 물론 COX-2 차단제가 PGE_2 유리를 차단하게 되고 이어 PGE_2 매개성 E-cadherin 전사 억제자를 차단하여 EMT를 억제하게 되

어 두경부 편평세포암종의 전이능을 낮출 것으로 기대된다.

이와 같은 사실은 두경부 편평세포암종의 효과적인 치료에 COX-2 차단제가 중요한 역할을 담당할 수 있음을 더욱 뒷받침하는 결과이며 COX-2 차단제는 물론 다른 형태의 소염제에 의한 결과도 효과적일 것으로 기대되는 상황이다. 그러나 여러 가지 다른 형태의 소염제에 의한 염증매개물질 차단이 E-cadherin의 감소로 이어지는 EMT 유도현상에 대한 효과적인 대책이 될 것인지에 대한 추후 연구가 필요하다고 생각된다.

결 론

두경부 편평세포암종의 조직학적 분화, 진행 및 전이에 IL-1β, COX-2 및 Slug 발현 증가가 중요한 역할을 담당하고 있었다. 그러나 E-cadherin은 IL-1β, COX-2 및 Slug 와는 반대로 발현 감소가 분화, 진행 및 전이에 중요한 역할을 담당하고 있었다. 염증매개물질인 IL-1β와 COX-2는 EMT 유도에 중요한 역할을 담당하였는데 IL-1β나 COX-2의 증가는 종양의 공격성과 관련된 EMT 유도를 촉진하였다.

따라서 소염제로 염증매개물질을 조절하여 EMT 억제를 유도하는 것은 효율적인 두경부 편평세포암종의 새로운 치료법으로 연구될 가치가 있다고 판단된다.

참 고 문 헌

1. Zender CA, Petruzzelli GJ. Why do patients with head and neck squamous cell carcinoma experience distant metastases: can they be prevented? Curr Opin Otolaryngol Head Neck Surg 2:101-4, 2005

2. Lin DT, Subbaramaiah K, Shah JP, Dannenberg AJ, Boyle JO. Cyclooxygenase-2: a novel molecular target for the prevention and treatment of head and neck cancer. Head and Neck 8:792-9, 2002

3. Wu Y, Zhou BP. Inflammation: a driving force speeds cancer metastasis. Cell Cycle 15;8: 3267-73, 2009

4. Mukhopadhyay P, Ali MA, Nandi A, Carreon P, Choy H, Saha D. The cyclin-dependent kinase 2 inhibitor down-regulates interleukin-1β-mediated induction of cyclooxygenase-2 expression in human lung carcinoma cells. Cancer Res 66: 1758-66, 2006

5. Teruel A, Romero M, Cacalano NA, Head C, Jewett A. Potential contribution of naive immune effectors to oral tumor resistance: role in synergistic induction of VEGF, IL-6, and IL-8 secretion. Cancer Immunol Immunother 57: 359-66, 2008

6. Bancroft CC, Chen Z, Yeh J, et al. Effects of pharmacologic antagonists of epidermal growth factor receptor, PI3K and MEK signal kinases on NF-κB and AP-1 activation and IL-8 and VEGF expression in human head and neck squamous cell carcinoma lines. Int J Cancer 99: 538-48, 2002

7. Wolf JS, Chen Z, Dong G, et al. IL (interleukin)-1α promotes nuclear factor-κB and AP-1-induced IL-8 expression, cell survival, and

proliferation in head and neck squamous cell carcinomas. Clin Cancer Res 7: 1812-20, 2001

8. Tsai CC, Chen CC, Lin CC, Chen CH, Lin TS, Shieh TY. Interleukin-1 β in oral submucous fibrosis, verrucous hyperplasia and squamous cell carcinoma tissues. Kaohsiung J Med Sci 15:513-9, 1999

9. Williams CS, Mann M, DuBois RN. The role of cyclooxygenases in inflammation, cancer, and development. Oncogene 18: 7908-16, 1999

10. Langenbach R, Loftin CD, Lee C, Tiano H. Cyclooxygenase-deficient mice. A summary of their characteristics and susceptibilities to inflammation and carcinogenesis. Ann N Y Acad Sci 889: 52-61, 1999

11. Callejas NA, Casado M, Diaz-Guerra MJM, Bosca L, Martin-Sanz P. Expression of cyclooxygenase-2 promotes the release of matrix metalloproteinase-2 and -9 in fetal rat hepatocytes. Hepatology 33: 860-7, 2001

12. Martin-Sanz P, Callejas NA, Casado M, Diaz-Guerra MJ, Bosca L. Expression of cyclooxygenase-2 in foetal rat hepatocytes stimulated with lipopolysaccharide and pro-inflammatory cytokines. Br J Pharmacol 125: 1313-9, 1998

13. Thiery JP. Epithelial-mesenchymal transitions in tumour progression. Nat Rev Cancer 2: 442-54, 2002

14. Thiery JP, Sleeman JP. Complex networks orchestrate epithelial-mesenchymal transitions. Nat Rev Mol Cell Biol 7: 131-42, 2006

15. Peinado H, Olmeda D, Cano A. Snail, Zeb and bHLH factors in

tumour progression: an alliance against the epithelial phenotype? Nat Rev Cancer 7: 415-28, 2007

16. Shioiri M, Shida T, Koda K, et al. Slug expression is an independent prognostic parameter for poor survival in colorectal carcinoma patients. Br J Cancer 19;94: 1816-22, 2006

17. Beahrs OH, Henson DE, Hutter RVP, Kennedy BJ, eds. Manual for staging for cancer, 4th ed. American Joint Committee on Cancer. Philadelphia: J B Lippincott, 1992

18. Kyo S, Sakaguchi J, Ohno S, et al. High Twist expression is involved in infiltrative endometrial cancer and affects patient survival. Hum Pathol 37: 431-8, 2006

19. Barbera MJ, Puig I, DomıLnguez D, et al. Regulation of Snail transcription during epithelial to mesenchymal transition of tumor cells. Oncogene 23: 7345-54, 2004

20. Zhou BP, Deng J, Xia W, Xu J, Li YM, Gunduz M. Dual regulation of Snail by GSK-3beta-mediated phosphorylation in control of epithelial-mesenchymal transition. Nat Cell Biol 6: 931-40, 2004

21. Larue L, Bellacosa A. Epithelial-esenchymal transition in development and cancer: role of phosphatidylinositol 3 kinase/AKT pathways. Oncogene 24: 7443-54, 2005

22. Thompson EW, Newgreen DF, Tarin D. Carcinoma invasion and metastasis: a role for epithelial-esenchymal transition? Cancer Res 65: 5991-5, 2005

23. Leemans CR, Tiwari R, Nauta JJ, van der Waal I, Snow GB. Regional

lymph node involvement and its significance in the development of distant metastases in head and neck carcinoma. Cancer 71: 452-456, 1993

24. Ferlito A, Rinaldo A, Buckley JG, Mondin V. General considerations on distant metastases from head and neck cancer. ORL J Otorhinolaryngol Relat Spec 63: 189-191, 2001

25. Brabant G, Hoang-Vu C, Cetin Y. E-cadherin: a differentiation marker in thyroid malignancies. Cancer Res 53: 4987-93, 1993

26. Naito A, Iwase H, Kuzushima T, Nakamura T, Kobayashi S. Clinical significance of E-cadherin expression in thyroid neoplasms. J Surg Oncol 76: 176-80, 2001

27. Rocha AS, Soares P, Fonseca E, Cameselle-Teijeiro J, Oliveira MC, Sobrinho-Simoes M. E-cadherin loss rather than β-catenin alterations is a common feature of poorly differentiated thyroid carcinomas. Histopathology 42: 580-7, 2003

28. Kato N, Tsuchiya T, Tamura G, Motoyama T. E-cadherin expression in follicular carcinoma of the thyroid. Pathol Int 52: 13-8, 2002

29. Batlle E, Sancho E, Franci C, Dominguez D, Monfar M, Baulida J. The transcription factor snail is a repressor of E-cadherin gene expression in epithelial tumour cells. Nat Cell Biol 2: 84-9, 2000

30. Cano A, Pe"Lrez-Moreno MA, Rodrigo I, et al.. The transcription factor snail controls epithelial-esenchymal transitions by repressing E-cadherin expression. Nat Cell Biol 2: 76-3, 2000

31. Yokoyama k, Kamata N, Fujimoto R, Tsutsumi S, Tomonari M, Taki

M. Increased invasion and matrix metalloproteinase-2 expression by Snail-induced mesenchymal transition in squamous cell carcinomas. Int J Oncol 22: 891-98, 2003

32. Yang MH, Chang SY, Chiou SH, et al. Overexpression of NBS1 induces epithelial-mesenchymal transition and co-expression of NBS1 and Snail predicts metastasis of head and neck cancer. Oncogene 26: 1459-67, 2007

33. Nieto MA, Sargent MG, Wilkinson DG, Cooke J. Control of cell behavior during vertebrate development by Slug, a zinc finger gene. Science 6;264: 835-9, 1994

34. Hajra KM, Chen DY, Fearon ER. The SLUG zinc-finger protein represses E-cadherin in breast cancer. Cancer Res 15;62: 1613-8, 2002

35. Martin TA, Goyal A, Watkins G, Jiang WG. Expression of the transcription factors snail, slug, and twist and their clinical significance in human breast cancer. Ann Surg Oncol 12: 488-9, 2005

36. Uchikado Y, Natsugoe S, Okumura H, et al. Slug Expression in the E-cadherin preserved tumors is related to prognosis in patients with esophageal squamous cell carcinoma. Clin Cancer Res 11: 1174-80, 2005

37. D'Amours D, Jackson SP. The Mre11 complex: at the crossroads of DNA repair and checkpoint signalling. Nature Rev Mol Cell Biol 3: 317-27, 2002

38. Loercher A, Lee TL, Ricker JL. Nuclear factor-κB is an important modulator of the altered gene expression profile and malignant phenotype in squamous cell carcinoma. Cancer Res 64: 6511-23, 2004

39. Chiba T, Marusawa H. A novel mechanism for inflammation-associated carcinogenesis; an important role of activation-induced cytidine deaminase (AID) in mutation induction. J Mol Med 87: 1023-7, 2009

40. Costa AC, Figueiredo C, Touati E. Pathogenesis of Helicobacter pylori infection. Helicobacter 14 Suppl 1: 15-20, 2009

41. Lim SC, Kim SM, Choi JE, et al. Sodium salicylate switches glucose depletion-induced necrosis to autophagy and inhibits high mobility group box protein 1 release in A549 lung adenocarcinoma cells. Oncol Rep 19: 1165-71, 2008

42. Boolbol SK, Dannenberg AJ, Chadburn A, et al. Cyclooxygenase-2 overexpression and tumor formation are blocked by sulindac in a murine model of familial adenomatous polyposis. Cancer Res 56: 2556-60, 1996

Table 1. The clinicopathologic data according to the expression pattern of IL-1β and COX-2 in head and neck squamous cell carcinoma

	IL-1β			COX-2		
	strong (n=54)	weak (n=76)	absent (n=16)	strong (n=96)	weak (n=43)	absent (n=7)
Differentiation						
W/D(n=83)	29	45	9	49	31	3
M/D(n=53)	21	26	6	40	10	3
P/D(n=10)	4	5	1	7	2	1
p value				*		
Stage						
Early(n=91)	26	56	9	54	31	6
Advanced(n=55)	28	20	7	42	12	1
p value				*		
Nodal status						
negative(n=88)	28	46	14	53	29	6
positive(n=58)	26	30	2	43	14	1
p value		*			*	

IL-1β: interleukin 1β; COX-2: cyclooxygenase-2; W/D: well differentiated; M/D: moderately differentiated; P/D: poorly differentiated; Early: Stage I and II; Advanced: Stage III and IV

*: Statistically significant, <0.05

Table 2. The clinicopathologic data according to the expression pattern of Slug and E-cadherin in head and neck squamous cell carcinoma

	Slug		E-cadherin	
	low (n=67)	high (n=79)	low (n=91)	high (n=55)
Differentiation				
W/D(n=83)	49	34	44	39
M/D(n=53)	15	38	39	14
P/D(n=10)	3	7	8	2
p value	§		§	
Stage				
Early(n=91)	50	41	59	32
Advanced(n=55)	17	38	32	23
p value	*			
Nodal status				
negative(n=88)	41	47	51	37
positive(n=58)	26	32	40	18
p value			*	

W/D: well differentiated; M/D: moderately differentiated; P/D: poorly differentiated; Early: Stage I and II; Advanced: Stage III and IV

*: Statistically significant, <0.05; §: Statistically significant, <0.001

Table 3. Interrelation between the expressions of IL-1β and COX-2 in head and neck squamous cell carcinoma

	COX-2			P value
	strong(n=96)	weak(n=43)	absent(n=7)	
IL-1β				*
strong(n=54)	45	9	0	
weak(n=76)	51	24	1	
absent(n=16)	0	10	6	

IL-1β: interleukin 1β; COX-2: cyclooxygenase-2

*: Statistically significant, <0.05

Table 4. Interrelation between the expressions of Slug and E-cadherin in head and neck squamous cell carcinoma

	E-cadherin		P value
	low (n=91)	high (n=55)	
Slug			*
low (n=67)	29	38	
high (n=79)	62	17	

*: Statistically significant, <0.005

Table 5. Interrelation between the expression of IL-1β/COX-2 and Slug/E-cadherin in head and neck squamous cell carcinoma

	Slug		E-cadherin	
	low (n=67)	high (n=79)	low (n=91)	high (n=55)
IL-1β				
strong(n=54)	17	37	46	8
weak(n=76)	40	36	41	35
absent(n=16)	10	6	4	12
p value			*	
COX-2				
strong(n=96)	28	68	63	33
weak(n=43)	34	9	26	17
absent(n=7)	6	1	2	5
p value	*			

*: Statistically significant, <0.05

Legend for figures

Figure 1. Immunohistochemical staining of laryngeal squamous cell carcinoma for IL-1β. a: Poorly differentiated squamous cell carcinoma showed strong positive cytoplasmic staining. Some tumor infiltrating lymphocytes showed positive reaclymp, too. b: Well differentiated squamous cell carcinoma showed weakly positive cytoplasmic staining in some tumor cells. Polink-2 HRP plus rabbit DAB detection system, counterstained by hematoxylin.

Figure 2. Immunohistochemical staining of laryngeal squamous cell carcinoma for COX-2. a: Poorly differentiated squamous cell carcinoma showed strong positive cytoplasmic staining in majority of tumor cells and some tumor infiltrating lymphocytes or macrophages. b: Well differentiated squamous cell carcinoma showed weakly positive cytoplasmic staining in some tumor cells and tumor infiltrating lymphocytes or macrophages. Polink-2 HRP plus mouse DAB detection system, counterstained by hematoxylin.

Figure 3. Immunohistochemical staining of laryngeal squamous cell carcinoma for Slug. a: Poorly differentiated squamous cell carcinoma showed high nuclear expression of Slug in majority of tumor cells. b: Well differentiated squamous cell carcinoma showed low nuclear expression of Slug in some tumor cells. Polink-2 HRP plus goat DAB detection system, counterstained by hematoxylin.

Figure 4. Immunohistochemical staining of laryngeal squamous cell carcinoma for E-cadherin. a: Well differentiated squamous cell carcinoma showed high membranous expression of E-cadherin in majority of tumor cells. b: Poorly differentiated squamous cell carcinoma showed low

membranous expression of E-cadherin in majority of tumor cells. Polink-2 HRP plus mouse DAB detection system, counterstained by hematoxylin.

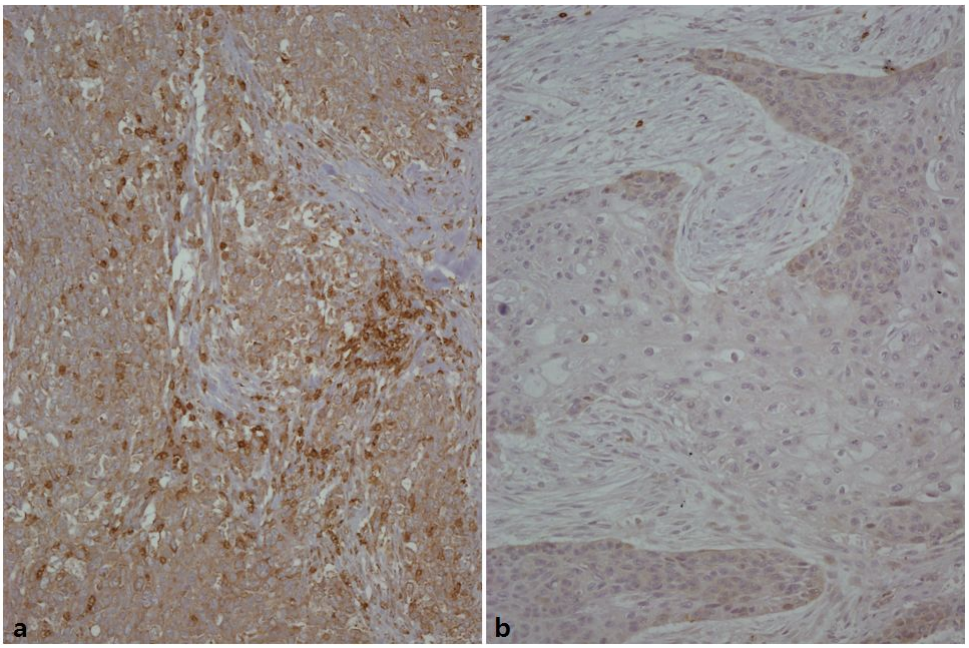

Figure 1

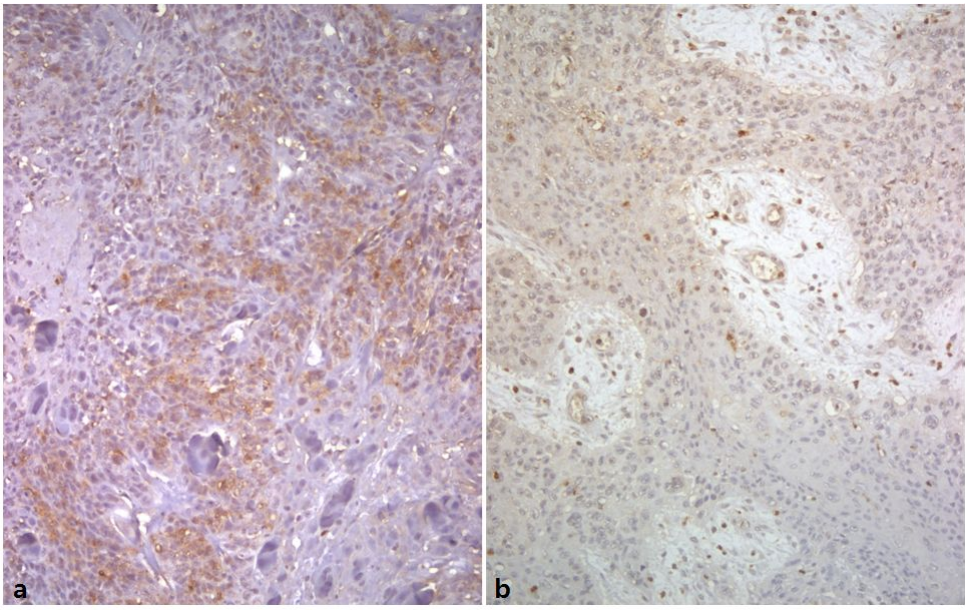

Figure 2

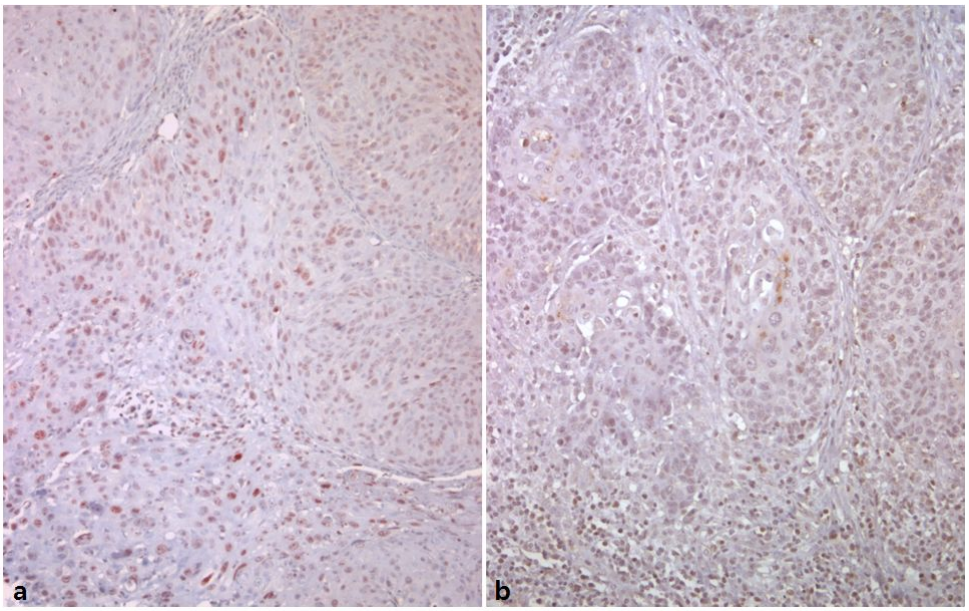

Figure 3

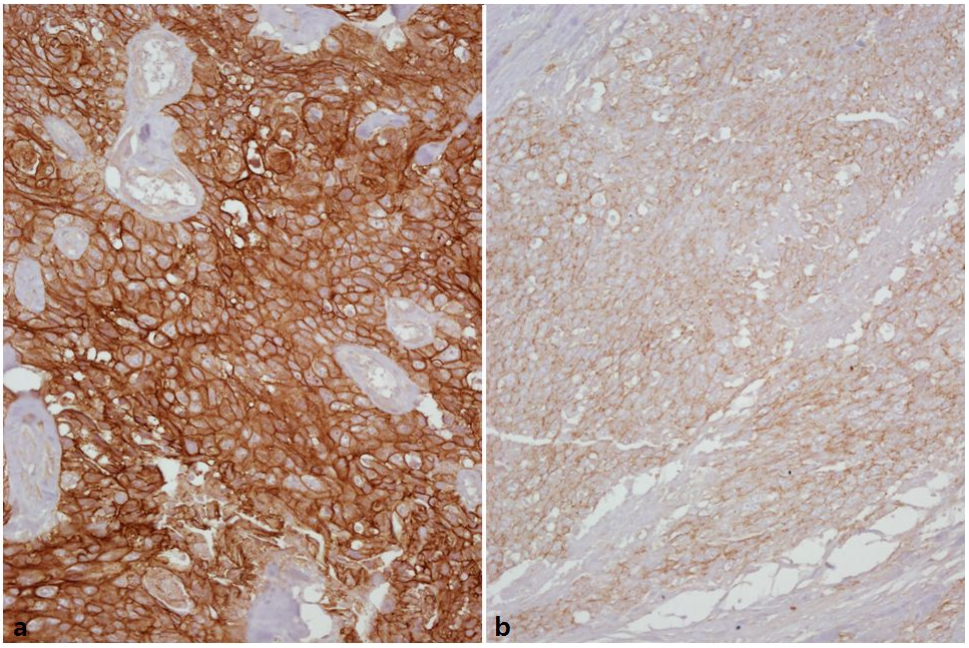

Figure 4

저작물 이용 허락서

학 과	의학과	학 번	20067156	과 정	박사
성 명	한글: 동근우 한문 :董 根 祐 영문 : Dong, Geun-Woo				
주 소	광주광역시 서구 쌍촌동 현대아파트 104-1604				
연락처	E-MAIL : gwdong@naver.com				
논문제목	한글 : 두경부 편평세포암종에서 염증매개물질과 상피-간엽 이행 영어 :Proinflammatory mediators and epithelial -mesenchymal transition in head and neck squamous cell carcinoma				

본인이 저작한 위의 저작물에 대하여 다음과 같은 조건아래 조선대학교가 저작물을 이용할 수 있도록 허락하고 동의합니다.

- 다 음 -

1. 저작물의 DB구축 및 인터넷을 포함한 정보통신망에의 공개를 위한 저작물의 복제, 기억장치에의 저장, 전송 등을 허락함
2. 위의 목적을 위하여 필요한 범위 내에서의 편집·형식상의 변경을 허락함. 다만, 저작물의 내용변경은 금지함.
3. 배포·전송된 저작물의 영리적 목적을 위한 복제, 저장, 전송 등은 금지함.
4. 저작물에 대한 이용기간은 5년으로 하고, 기간종료 3개월 이내에 별도의 의사 표시가 없을 경우에는 저작물의 이용기간을 계속 연장함.
5. 해당 저작물의 저작권을 타인에게 양도하거나 또는 출판을 허락을 하였을 경우에는 1개월 이내에 대학에 이를 통보함.
6. 조선대학교는 저작물의 이용허락 이후 해당 저작물로 인하여 발생하는 타인에 의한 권리 침해에 대하여 일체의 법적 책임을 지지 않음
7. 소속대학의 협정기관에 저작물의 제공 및 인터넷 등 정보통신망을 이용한 저작물의 전송·출력을 허락함.

동의여부 : 동의(0) 반대( )

2010 년 2 월 일

저작자: 동 근 우 (서명 또는 인)

조선대학교 총장 귀하