creative commons

COMMONS DEED

저작자표시-비영리-변경금지 2.0 대한민국

이용자는 아래의 조건을 따르는 경우에 한하여 자유롭게

- 이 저작물을 복제, 배포, 전송, 전시, 공연 및 방송할 수 있습니다.

다음과 같은 조건을 따라야 합니다:

저작자표시. 귀하는 원저작자를 표시하여야 합니다.

비영리. 귀하는 이 저작물을 영리 목적으로 이용할 수 없습니다.

변경금지. 귀하는 이 저작물을 개작, 변형 또는 가공할 수 없습니다.

- 귀하는, 이 저작물의 재이용이나 배포의 경우, 이 저작물에 적용된 이용허락조건을 명확하게 나타내어야 합니다.
- 저작권자로부터 별도의 허가를 받으면 이러한 조건들은 적용되지 않습니다.

저작권법에 따른 이용자의 권리는 위의 내용에 의하여 영향을 받지 않습니다.

이것은 이용허락규약(Legal Code)을 이해하기 쉽게 요약한 것입니다.

Disclaimer

dCollection

[UCI]I804:24011-200000276427

2014년 8월

박사학위논문

흡수성 차폐막을 이용한 성견 2급 이개부결손부 치료시 자가치아골이식재의 효과

조 선 대 학 교 대 학 원

치 의 학 과

양 진 영

흡수성 차폐막을 이용한 성견 2급 이개부결손부 치료시 자가치아골이식재의 효과

Effect of autogenous tooth bone graft with absorbable membrane on class II furcation defects in dogs

2014년 8월 25일

조 선 대 학 교 대 학 원

치 의 학 과

양 진 영

dCollection @ chosun

흡수성 차폐막을 이용한 성견 2급 이개부결손부 치료시 자가치아골이식재의 효과

지도교수 김 병 옥

이 논문을 치의학 박사학위신청 논문으로 제출함

2014년 4월

조 선 대 학 교 대 학 원

치 의 학 과

양 진 영

dCollection @ chosun

양진영의 박사학위논문을 인준함

위원장 전남대학교 교 수 김 영 준 (인)

위 원 경북대학교 교 수 신 홍 인 (인)

위 원 조선대학교 교 수 김 수 관 (인)

위 원 조선대학교 교 수 김 도 경 (인)

위 원 조선대학교 교 수 김 병 옥 (인)

2014년 6월

조선대학교 대학원

dCollection @ chosun

목 차

ABSTRACT
I. 서 론 ····· 1
II. 연구 재료 및 방법 ····· 3
1. 연구 재료 ····· 3
2. 연구 방법 ····· 3
(1) 동물 준비 ····· 3
(2) 수술 방법 ····· 3
3. 조직학적 평가 및 조직 계측학적 평가 ····· 5
(1) 조직학적 평가 ····· 5
(2) 조직계측학적 평가 ····· 5
4. 통계학적 분석 ····· 7
III. 연구 결과 ····· 8
1. 임상적인 관찰 ····· 8
2. 조직학적 분석 ····· 8
3. 조직계측학적 분석 ····· 12
IV. 총괄 및 고찰 ····· 14
참고문헌 ····· 17

dCollection @ chosun

도 목 차

Figure 1. Surgical site. ····· 5

Figure 2. Schematic illustration representing the histomorphometric measurements performed in the furcation area. ····· 6

Figure 3. Control group (4 weeks). A mesio-distal view of the furcation area. ····· 9

Figure 4. Experimental group (4 weeks). A mesio-distal view of the furcation area. ····· 10

Figure 5. Control group (8 weeks). A mesio-distal view of the furcation area. ····· 11

Figure 6. Experimental group (8 weeks). A mesio-distal view of the furcation area. ····· 12

dCollection @ chosun

표 목 차

Table 1. Percentage of parameters for Osseoguard® only and Auto-BT® + Osseoguard® (Mean ± SD) ····· 13

Table 2. Percentage of furcation filling for Osseoguard only and Auto-BT® + Osseoguard® (Mean ± SD) ····· 13

dCollection @ chosun

ABSTRACT

Effect of autogenous tooth bone graft with absorbable membrane on class II furcation defects in dogs

Yang jin-young
Advisor: Prof. Kim Byung-Ock, Ph.D.
Department of Dentistry
Graduate School of Chosun University

The purpose of this study was to evaluate the efficiency of combined use of autogenous tooth bone graft (Auto-BT®) with absorbable membrane (Osseoguard®) for surgically created Class II furcation defects histologically and histomorphometrically.

Five dogs were used in this study. The Class II furcation defects (5 x 4 x 3 mm) were formed at lower third and fourth premolar, respectively. The control group defects were covered with Osseoguard® only while the experimental group defects were treated with Auto-BT® and then covered with Osseoguard®. The healing patterns were observed at 4 weeks and 8 weeks after treatment.

Mesio-distal sections stained with hematoxylin and eosin were analyzed histoloically and histomorphometrically, resepectively. Statistical analyses were performed using Mann-Whitney test and Wilcoxon ranked test.

The regeneration of new bone, cementum, and periodontal ligament at the furcation defects was more favorable in experimental groups which additional Auto-BT® graft were applied compared to membrane only applied control group but there was no statistical significant differences in histomorphometric measurements.

In conclusion, this study showed that additional Auto-BT® graft for Class II furcation defects with covering of Osseoguard® membrane might partially improve the healing efficiency.

dCollection @ chosun

Keyword: Furcation defects; guided tissue regeneration; Osseoguard®; autogenous tooth bone graft.

dCollection @ chosun

I. 서 론

치주질환은 만성 염증질환으로서 염증이 근단부로 진행되면 치주낭이 형성되면서 하부 지지조직인 치은결합조직, 백악질, 치조골 및 치주인대 섬유군의 파괴를 초래하여 치주질환자는 평생동안 유지관리에 신경을 써야 하는 상태가 된다.[1] 이렇게 하부 조직이 파괴된 경우, 특히 다근치의 경우에 치료가 어려운 이개부병변이 초래하게 되는데 환자에 의한 이개부 구강위생청결에 유리한 치료방법을 선택하게 된다.

2급 이개부 결손부 경우에는 상피세포의 하방 증식과 치은 결합조직의 증식을 인위적으로 차단하여 치주인대내의 미분화 세포들의 증식을 유도함으로써 신생백악질, 신생치조골에 새로운 치주인대의 형성으로 이루어지는 치주조직의 하방 지지조직의 재생을 통해 치주조직을 양적으로 증가시키려는 방법인 조직유도재생술이 추천되고 있다.[2,3]

조직유도재생술은 골내 결손부[3-5]와 2급 이개부 결손부[6]에 적절한 치료법이라고 보고되고 있는데, 비흡수성 또는 흡수성 차폐막만 사용하거나, 또는 혼합하여 사용되고 있다. 현재는 주로 혼합하여 사용하는데, Murphy와 Gunsolley[7]는 흡수성 차폐막과 비흡수성 차폐막에서 특이할 만한 결과의 차이는 없다고 하였는데, 비흡수성 차폐막을 사용할 경우 차폐막 제거를 위한 이차적 수술의 필요성, 이로 인한 치조골정 흡수[8], 신생조직의 피개 감소[9], 그리고 차폐막 노출과 세균 감염에 대한 위험도가 높다는 단점이 보고되었다. 따라서 이러한 단점을 보완하고자 흡수성 차폐막이 개발되었다.

다양한 골이식재들이 2급 이개부 결손의 재생에 사용되고 있다.[10] 골이식재는 다음과 같은 3가지 역할을 할 수 있다. 기존에 존재하는 골표면으로부터 근처의 골이식재로 골발생 세포가 증식하는 골전도성, 골 형성 세포로 분화를 촉진시키는 골유도성, 그리고 골이식재가 골형성세포를 지니고 있어서 직접 골재생에 기여하는 골재생성이다.[11] 전통적으로 재생에 가장 좋은 이식재로 여겨지는 자가골은 골재생성, 골유도성, 골전도성을 모두 나타낸다.[12] 그러나 채취할 수 있는 자가골의 양에 한계가 있고, 골흡수가 있으며, 자가골 채취를 위해 수술 부위가 늘어나는 단점을 지니고 있다. 이러한 한계를 극복하기 위해 동종골, 이종골, 그리고 합성골이 임상에서 사용되어져 왔으며, 보다 이상적인 골이식재를 만들기 위한 노력도 계속되고 있다.[13-23]

골이식재와 함께 시행된 조직유도재생술에 대한 임상 실험들과 동물실험들을 보면 어떤 연구들은 차폐막 사용이 더 좋은 골 충전을 나타낸다는 보고도 있지만[3,24] 다른 연

dCollection @ chosun

구들은 통계적으로 유의한 차이가 없다고 보고하였다.[25,26] 조직학적 연구에서도 차폐막에 추가된 골이식재가 조직재생에 기여하는 것에 대한 상반된 보고가 있다.[27,28]

이 연구에서 사용된 자가치아 골이식재는 발치된 치아를 파우더 형태로 처리하여 만든 새로운 형태의 동종골이식재로서 골형성유도단백질이 존재하며 탈회된 상아질은 골유도 능력을 가진다고 보고된 바 있다.[13,14] Kim 등[15-23]은 자가치아골이식재가 생체 적합성이 있는 골이식재 임을 보고하였다. 2008년부터 실용화되어 임상에서 사용되기 시작 한 이 이식재는 주로 수산화인회석으로 구성되어 있으며 자가골과 유사한 표면 형태와 낮은 결정 구조를 가지고 있으며 무기질과 유기질 성분을 모두 함유하고 있기 때문에 매우 우수한 골유도 및 골전도에 의한 골치유를 보인다고 보고되었다.[22,23]

현재 자가치아골이식재의 치주조직 재생 가능성에 대한 연구는 미비한 바, 이번 연구에서는 성견의 이개부위에 외과적으로 형성한 2급 이개부 결손에서 흡수성 차폐막과 자가치아골이식재를 사용하여 치주조직 재생 가능성에 대해 조직학적 그리고 조직형태계측학적으로 평가하였다.

dCollection @ chosun

II. 연구 재료 및 방법

1. 연구 재료

이 연구는 “조선대학교 동물실험윤리위원회”의 승인을 받아 진행되었다(CIACUL2013-A0022). 실험은 생후 6 개월된, 15 kg에서 20 kg의 성견 5 마리를 대상으로 하였다. 모두 동일 조건하에서 사육되었고, 대상 실험견의 전신적 상태와 구강내 상태는 모두 양호하였다.

자가치아골이식재(Auto-BT®, Korea Tissue Bank, Korea)는 하악 좌우측 제 1, 2 소구치 및 4 전치를 발치하여 제작되었다. 또한 2급 이개부 결손 형태는 하악 좌우측 제 3, 4 소구치에 형성하였는데. 대조군과 실험군은 무작위로 선정하였다. 이때, 대조군은 흡수성 차폐막(Osseoguard®, 3i, USA)만 사용한 군으로 하였고, 실험군은 자가치아골이식재로 결손부를 채운 후 흡수성 차폐막을 사용한 군으로 하였다.

2. 실험 방법

(1) 자가치아이식재의 제작

자가치아골이식재의 제작과정을 간략하게 서술하면, 먼저 발치된 치아 주위의 연조직 및 치수조직을 제거한 후 적어도 30분간 증류수로 세척하고 -160℃ 이하의 액화 질소로 적어도 30분 간 급속 냉동한 후 200㎛ 내지 1000㎛ 입자 크기의 파우더로 분쇄하며 적어도 30분 간 증류수로 세척하여 오염물 및 잔여 연조직을 제거한다. 그 후, 파우더는 순수 또는 멸균증류수로 이용하여 5분 내지 10분 간 초음파로 세척하는 제 1 세척, 과산화수소수로 이용하여 10분 내지 30분 간 초음파로 세척하는 제 2 세척, 그리고 순수 또는 멸균증류수로 이용하여 5분 내지 10분 간 초음파로 세척하는 제 3 세척을 각 3 회씩 순차적으로 실시하여 오염물 및 잔여 연조직을 제거하며, 클로로포름 메탄올 용액에 의하여 3시간 내지 12시간 동안 탈지시킨 후 증류수로 적어도 1시간 세척한 다음 중성 에틸알콜을 이용하여 30분 내지 2시간 동안 탈수시킨다. 마지막으로, 냉동 건

dCollection @ chosun

조하는 과정과 냉동 건조된 파우더를 방사선 또는 에틸렌 옥사이드 가스를 이용하여 멸균하여 연구에 사용되었다.

(2) 동물 준비

실험 전, tiletamine-zolazepam(Zoletil 50®, Virbao, Carros, France, 5-10 mg/kg)과 Xylazine-HCl(Rumpum®, Bayer Vetchem, Korea, 0.15 ml/kg)을 혼합한 후 근육주사로 전신마취를 시행하였다.

(3) 수술 방법

실험 1개월 전, 2% lidocaine-HCl(1:80,000 Epinephrine, Yuhan Corporation, Korea)를 사용하여 국소 마취를 시행한 후 하악 좌우측 제 1, 2 소구치 및 전치를 발치하여 자가치아골이식재를 제작하였다.

하악 제 3, 4 소구치부위에 2% lidocaine HCl를 사용하여 국소마취를 시행한 후, 협측 열구절개과 수직절개를 시행하고 협측으로 전층판막을 거상하여 치근의 협측골이 노출되도록 하였다.

하악 제 3, 4 소구치의 근원심 치근의 위치를 확인한 후 근원심 치근사이에 carbide round bur를 사용하여 치근이개부 천장을 기준으로 근단으로 5 mm, 근원심으로 4 mm, 그리고 협설로 3 mm (5 x 4 x 3 mm) 크기의 임계 골결손부를 형성하였다.[35] 치근면에 존재하는 모든 백악질을 제거하기 위해 회전기구와 큐렛을 사용하여 충분히 치근활택술을 시행하였다. 이 때, 충분한 수세를 통해 치조골과 치근 삭제시 발생하는 과량의 열에 의한 손상을 방지해주었다. 실험군은 자가치아골이식재로 결손부를 채운 이후, 흡수성차폐막을 골결손부 변연에서 3 mm이상 덮도록 다듬어준 후 Bone tack® (ACE Surgical Supply Co., Brockton, USA)을 사용하여 차폐막을 고정시켜 주었고, 대조군은 흡수성차폐막을 골결손부에서 3 mm이상 덮도록 하여 다듬어준 후 Bone tack®을 사용하여 차폐막을 고정시켜 주었다 (Fig. 1). 그 후 판막은 흡수성 봉합사 (Surgifit®, AILEE Company Limited, Korea)를 사용하여 봉합하였다. 항생제 (Gentamicin sulfate, Korea, 0.1 ml/kg)는 술 후 하루에 한번씩 5일간 근주로 투여해 주었다. 하루에 2번씩 0.12% chlorhexidine (Daewoong Phar, Korea)으로 2주 동안 구강세척을 해주었다. 관찰기간은 총 8주로서, 먼저 8주군 실험을 시행한 후 다음 4주 후에 4주군 실험을 시행하였다. 5마리 실험동물들은 모두 동일한 날에

dCollection @ chosun

tiletamine-zolazepam을 과량 투여하여 희생시켰고, 치근을 포함하여 조직을 채취하였다.

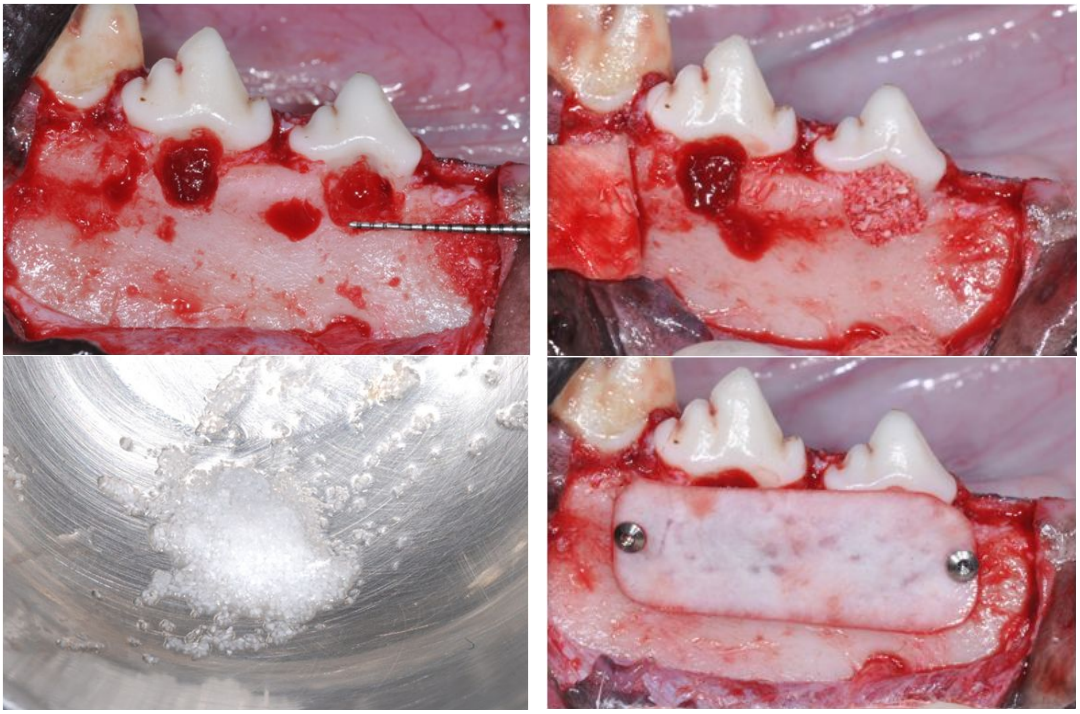

Figure 1. Surgical site. A) Buccal view showing the surgically created Class II furcation defects (5 x 4 x 3 mm). B) No graft placement (Control group) and Auto-BT® powder placement (Experimental group). C) Autogenous tooth bone powder (Auto-BT®). D) Osseoguard membrane® and Bone Tack® placement (both groups).

3. 조직학적 및 조직형태계측학적 평가

(1) 조직학적 평가

조직편을 채취한 후 10% 완충 포르말린에 1주 동안 고정한 후 10% formic acid로 2주 이상 충분히 탈회하였다. 조직편은 통상적인 방법으로 paraffin block을 제작하여 로타리 마이크로톱을 이용하여 근원심방향으로 7 ㎛ 두께의 박절편을 제작하였고

dCollection @ chosun

Hematoxylin-Eosin(H&E)으로 염색하여 광학현미경으로 관찰하였다.

조직학적 평가항목으로는 치근흡수의 여부, 치근과 치조골의 골유착 여부, 신생백악질의 형성, 신생골의 형성, 치주인대의 회복 여부, 상피의 이주정도 그리고 조직의 염증정도가 포함되었다.

(2) 조직형태계측학적 평가

조직형태계측학적 평가를 위해 광학 현미경과 연결된 디지털 카메라를 사용하여 조직소견을 촬영하였다. 모든 측정은 시술에 대한 정보가 없는 한명의 동일 조사자가 하였고, iMT 프로그램을 사용하였다. 측정은 각 조직편당 3회씩 시행한 후. 그 평균을 계산하였다. 측정 항목은 다음과 같다 (Fig. 2).

가. 신생골 형성부위 (Area-Newly formed bone; A-NFB)

나. 결합조직 형성부위 (Area-Connective tissue; A-CT)

다. 상피 형성부위 (Area-Epithelium; A-E)

라. 결손부위 (Area-Empty space; A-ES)

마. 백악질 확장부위 (Cemental extension; CE)

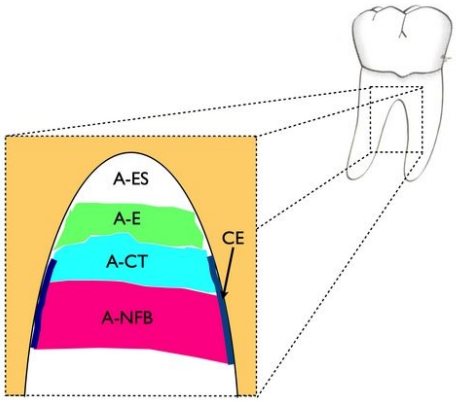

Figure 2. Schematic illustration representing the histomorphometric measurements performed in the furcation area. Area measurements are as follows: A-NFB, A-CT, A-E and A-ES. Linear measurement is as follows: CE. (A-NFB = area of newly formed bone; A-CT = area of connective tissue; A-E = area of epithelium; A-ES = area of empty space; CE = cementum extension)

dCollection @ chosun

4. 통계 분석

통계분석을 위해 일반적으로 사용되는 프로그램인 SPSS (SPSS 12.0, SPSS Inc., Chicago, IL, USA)를 사용하였다. 각각의 조직 절편에서 각 항목을 측정하여 평균을 내고 이를 분석에 이용하였다. 측정항목은 백분율로 계산하였다. 실험 수치는 비모수적 검정법인 Wilcoxon ranked test와 Mann-Whitney test을 시행하였고 $P<0.05$ 수준에서 유의성을 검증하였다.

dCollection @ chosun

III. 연구 결과

1. 임상적 관찰

4주와 8주의 치유기간동안 치유과정은 잘 이루어졌다. 모든 군에서 초기에 약간의 치은 염증 소견이 관찰되었으나 곧 소실되었고, 약간의 치은 퇴축이 관찰되었다.

2. 조직학적 분석

(1) 4주 대조군

골결손부위는 하방 기존골 영역으로부터 성장된 신생골주들이 서로 유합되면서 비교적 양호한 골성 회복을 이루었으나 이개부 직하의 골결손부 상방 부위는 여전히 다량의 섬유성 결체조직으로 채워져 있다. 신생골은 뚜렷한 치밀골판 구조를 갖추지 못하여 치주인대의 회복 역시 미약하였다. 치면을 따라 백악질의 형성이 부분적으로 관찰되었으나, 일부 에서는 상피세포의 유입으로 백악질의 형성이 이루어지지 않았다. 정상적인 백악질의 형성이 활발하지 않은 부위에서는 치면과 박리가 이루어져 빈공간을 보이고 있다.

dCollection @ chosun

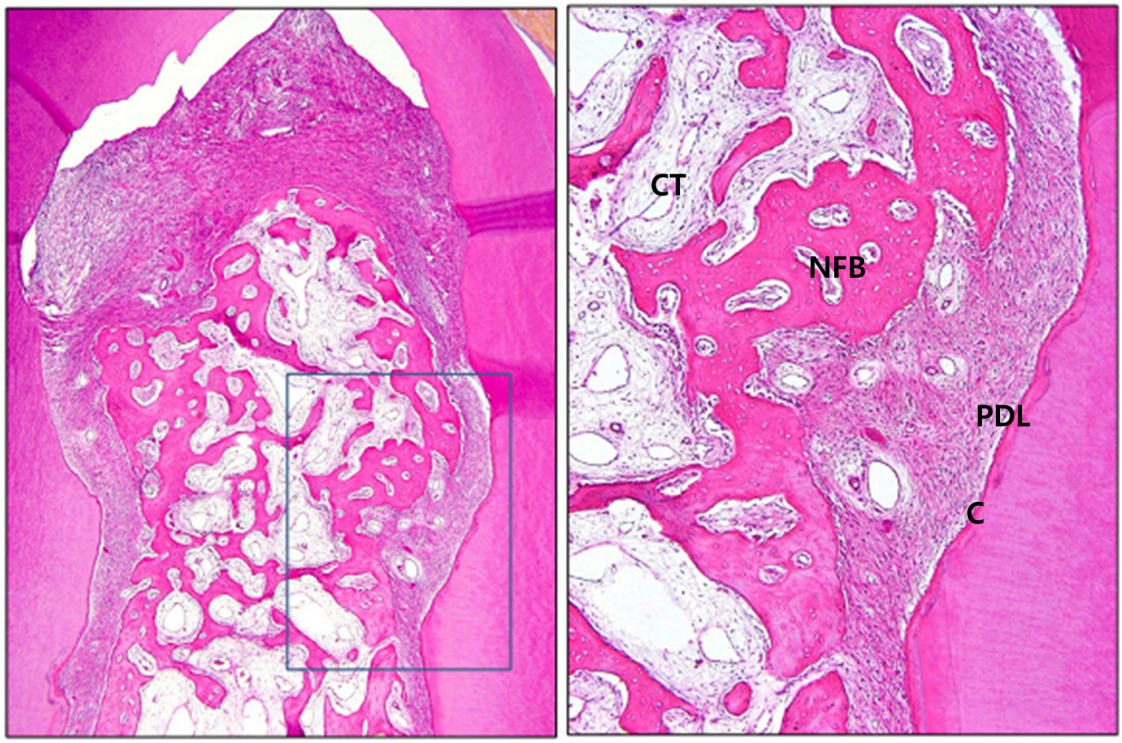

Figure 3. Control group at week 4. A mesio-distal view of the furcation area. The defect is markedly repaired with regenerated new bone except for crestal area filled with fibrous connective tissue. Partial regeneration of periodontal ligament with thin cemental deposition is noted along the tooth surface. (H&E; original magnification x40, inlet x100)

(2) 4주 실험군

자가치아 이식체들이 천공된 치수 영역내에서 관찰되며, 이들은 특기할 이물반응이나 염증소견 없이 섬유성 결체조직에 의해 둘러싸여 있으며, 대부분의 이식체들은 새로 형성된 골조직이나 골양상아질에 의해 서로 유합되었으나, 기존골 상방으로부터 망상구조로 새롭게 형성된 골조직과는 서로 유합을 이루지 않았다. 그러나 소수의 자가치아 이식체는 새롭게 형성된 골조직내에 함몰되어 일체와 되어 관찰된다. 치근이개부 직하 영역은 소성 섬유성 결체조직으로 채워졌으며, 치면을 따라 삼차상아질 형성이 활발히 이루어 졌다. 이식체와 무관하게 정연한 골성회복을 보인

dCollection @ chosun

영역에서는 일정두께의 백악질 형성과 비교적 정상적인 구조의 치주인대 회복이 이루어졌으나, 치면의 손상이 많고 이식체들이 분포된 영역에서의 치주인대 회복은 이루어지지 않았다.

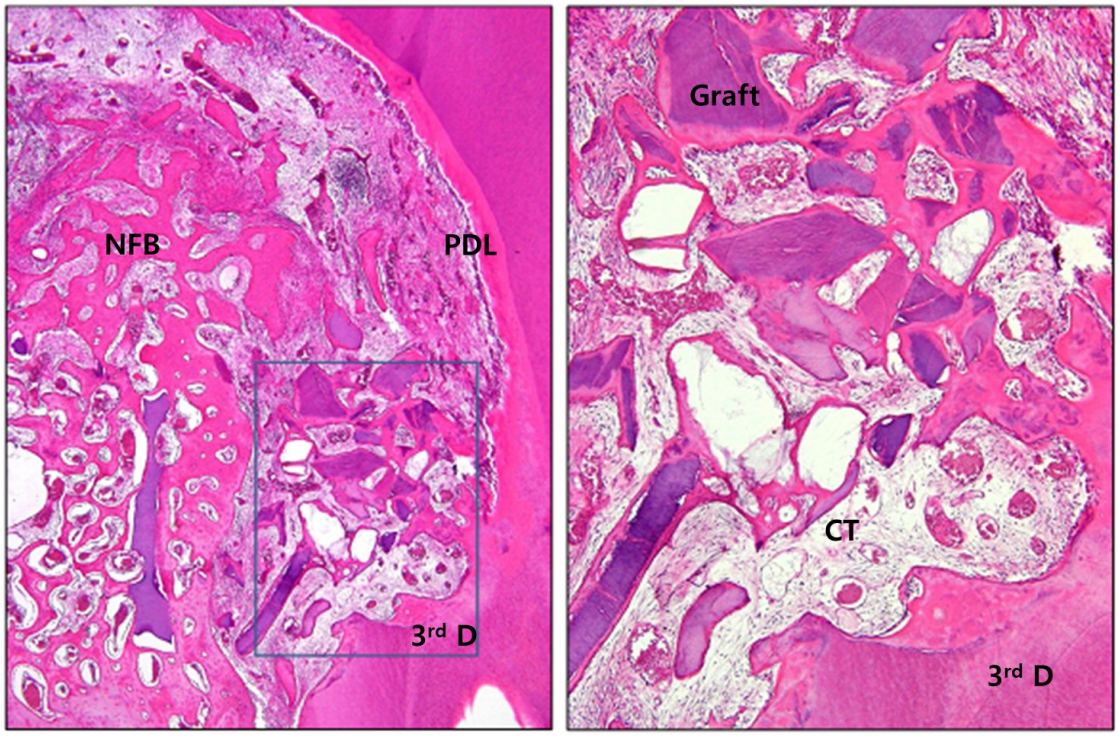

Figure 4. Experimental group at week 4. A mesio-distal view of the furcation area. New alveolar bone(NFB) is relatively well formed associated with grafted autologous tooth particles. Periodontal ligament(PDL) is partially repaired with relatively thick cemental depostion. (H&E; original magnification x40, inlet x100)

(3) 8주 대조군

골결손부는 연속성을 보이는 비교적 일정한 두께의 치밀골판을 보이는 정상적 구조의 골성회복을 보이고 있다. 새롭게 형성된 치밀골판으로 둘러싸인 골조직의 내부는 소량의 혈관을 다수 함유한 소성결체조직으로 채워져 있으며 소수의 골주가 관찰된다. 백악질과 치주인대 역시 일정한 두께로 정상적 구조로의 회복을 이루고 있다.

dCollection @ chosun

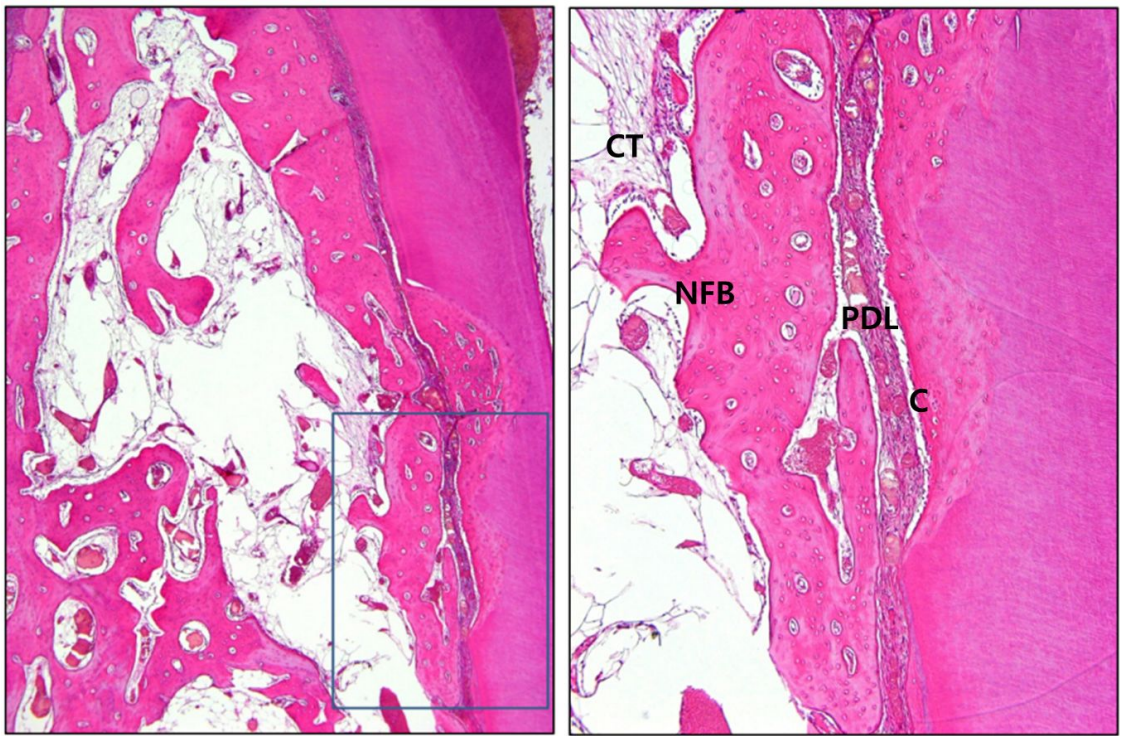

Figure 5 . Control group at week 8. A mesio-distal view of the furcation area. In the apical portion, the defect is completely repaired by new bone composed of dense cortical bone and vascularized marrow spaces with well arragned thin periodontal ligament and cementum. (H&E; original magnification x40, inlet x100)

(4) 8주 실험군

골결손부 내에 이식된 자가치아 이식체주위로 활발한 신생골의 형성으로 다수의 이식체들이 새롭게 형성된 골질내에 매몰되어 서로 일체화 되었으며, 신생골의 일부는 층판구조를 보이는 성숙골 형태를 보이고 있다. 치면을 따라 연속성을 보이는 치밀골판이 비교적 양호하게 형성되었으며, 전체적으로 골수를 구성하는 혈관이 다수 관찰되는 소성결체조직의 양이 많지 않아 높은 밀도의 골질을 이루고 있다. 일부 이식체들은 주위 골과 유합됨 없이 섬유성 결체조직에 의해 둘러싸여 있으며, 이들에 의한 특기할 이물반응이나 염증소견은 관찰되지 않는다. 골결손부 치면을 따라 일정 두께의 백악질이 관찰되며, 치주인대 역시 비교적 일정 두께로 교원섬유의 정연한 배열을 보이며 양호한 회복을 이루고 있다.

dCollection @ chosun

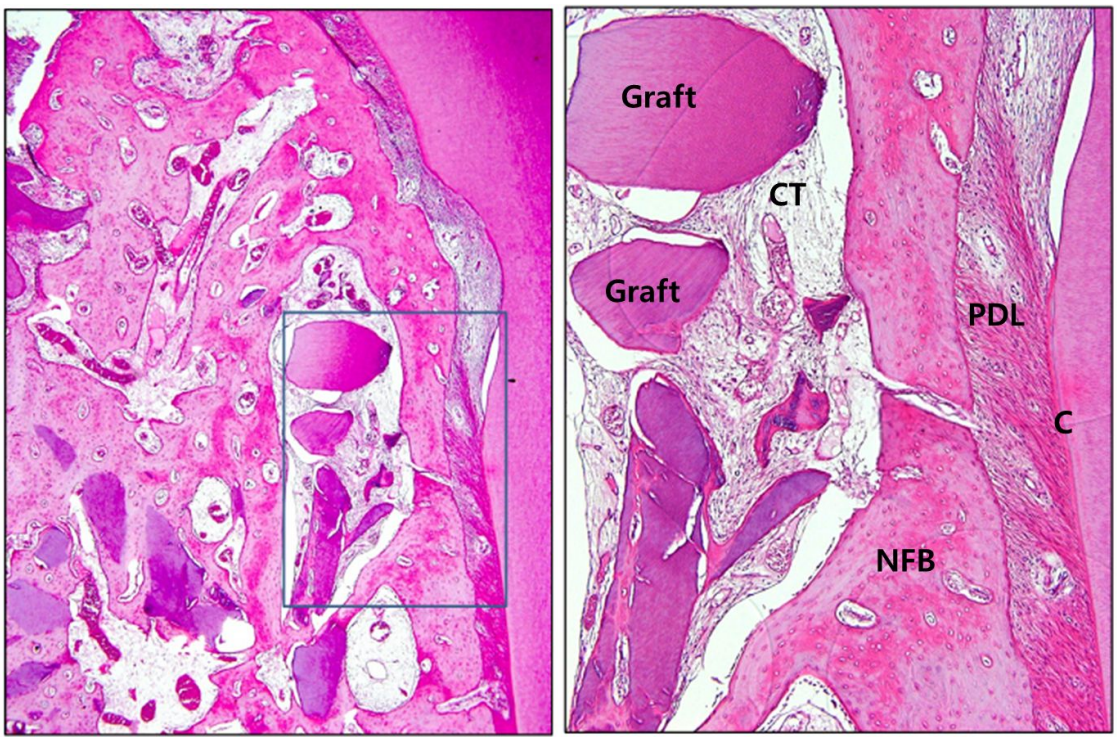

Figure 6. Experimental group at week 8. A mesio-distal view of the furcation area. A complete alveolar bone repair is achived by newly formed bone associated with autologous tooth particle. Isolated grafts surrouded by osteoid are also noted. Well arranged collagen bundles are noted at repaired periodontal ligament. (H&E; original magnification x40, inlet x100)

3. 조직형태계측학적 분석

치유 4주 후 대조군과 실험군에서 신생골 형성부위(A-NFB)는 각각 74.0 ± 14.9%, 55.3 ± 6.6%였고, 결합조직 형성부위(A-CT)는 각각 24.9 ± 12.6%, 36.0 ± 7.8% 였고, 상피 형성부위(A-E)는 각각 0%, 0%였다 (Table 1). 또한 치유 4주 후 대조군과 실험군에서 신생조직은 각각98.9 ± 2.7%, 99.3 ± 1.0%였고 신생되지 않은 결손부위(A-ES)는 1.1 ± 2.7%, 0.7 ± 1.0%였다 (Table 2). 그러나, 치유 4주 후 모든 측정치에서 대조군과 실험군간의 통계적으로 유의한 차이는 나타나지 않았다(P>0.05).

또한 치유 8주 후 대조군과 실험군에서 신생골형성부위는 각각 50.8 ± 9.1%, 80.2 ±

dCollection @ chosun

11.2%였고, 결합조직 형성부위는 각각 47.8 ± 9.9%, 15.6 ± 5.6%였고, 상피 형성부위는 각각 0%, 0%였다 (Table 1). 또한 치유 8주 후 대조군과 실험군에서 신생조직은 각각 98.6 ± 1.4%, 99.4 ± 1.1%였고 신생되지 않은 결손부위는 1.4 ± 1.4%, 0.6 ± 1.1%였다 (Table 2). 그러나, 치유 8주 후 모든 부위에서 대조군과 실험군간의 통계적으로 유의한 차이는 나타나지 않았다(P>0.05).

Table 1. Percentage of parameters for Osseoguard alone and Auto-BT® + Osseoguard (Mean ± SD)

		A-NFB(%)	A-CT(%)	A-E(%)	CE(%)
4 weeks	Osseoguard® only	74.0 ± 14.9	24.9 ± 12.6	0	96.2 ± 9.3
	Auto-BT® + Osseoguard®	55.3 ± 6.6	36.0 ± 7.8	0	71.3 ± 26.7
8 weeks	Osseoguard® only	50.8 ± 9.1	47.8 ± 9.9	0	64.7 ± 34.2
	Auto-BT® + Osseoguard®	80.2 ± 11.2	15.6 ± 5.6	0	85.5 ± 12.7

A-NFB(Area-Newly formed bone), A-CT(Area-Connective tissue), A-E(Area-Epithelium), CE(Cemental extension)

Table 2. Percentage of furcation filling for Osseoguard® only and Auto-BT® + Osseoguard® (Mean ± SD)

		New tissue area(%)	Empty space area(%)
4 weeks	Osseoguard® only	98.9 ± 2.7	1.1 ± 2.7
	Auto-BT® + Osseoguard®	99.3 ± 1.0	0.7 ± 1.0
8 weeks	Osseoguard® only	98.6 ± 1.4	1.4 ± 1.4
	Auto-BT® + Osseoguard®	99.4 ± 1.1	0.6 ± 1.1

dCollection @ chosun

IV. 총괄 및 고찰

조직유도재생의 이론은 신부착의 개념에 기본적 근거를 두고있다. 골 결손부와 상부 잇몸 사이에 차폐막을 두어 상피세포의 하방증식과 치은 결합조직의 증식을 인위적으로 차단하여 치주인대 내의 미분화세포들의 증식을 유도함으로써 신생 백악질, 신생 치조골에 새로운 치주인대의 형성으로 이루어지는 치주조직의 완전한 재생을 도모한다.[29,30]

치주병소로서 흔히 나타나는 2급 이개부 병변은 골유도 재생술과 같은 재생술식의 적응증이 되나 기구의 접근성 때문에 그 치료는 복잡하고 어렵다. Murphy와 Gunsolley[31]는 2002년까지 치주과학관련 저널에 보고한 systematic review에서 골유도재생술이 골내낭과 이개부병소를 치료하는데 있어서 임상부착수준 획득과 탐침시 치주낭 깊이를 감소시키는데 있는 판막술 보다 더 효과적이라고 보고하였다.

이러한 2급 이개부 병변의 치료법으로 차폐막만 사용하거나, 골이식재만 사용하거나, 또는 이 두가지를 복합적으로 사용하는 등 다양한 치료법들이 2급 이개부 결손의 재생을 위해 시행되어 왔다.

Anderegg 등[32]은 사람의 이개부 병변을 비흡수성차폐막과 동종이식골을 복합사용했을 때 비흡수성차폐막만 사용시 보다 골획득이 유의성있게 골 획득을 얻었다고 보고하였다. Murphy와 Gunsolley[7]는 흡수성 차폐막과 비흡수성 차폐막에서 특이할 만한 결과의 차이는 없다고 하였는데, 비흡수성 차폐막을 사용할 경우 차폐막 제거를 위한 이차적 수술의 필요성, 이로 인한 치조골정 흡수[8], 신생조직의 피개 감소[9], 그리고 차폐막 노출과 세균 감염에 대한 위험도가 높다는 단점이 보고되었다. 따라서 이러한 단점을 보완하고자 흡수성 차폐막이 개발되었다. Behfarnia 등[33]은 열구성 골 결손부에서 3가지 종류의 흡수성 차폐막(Biogide, Biomend, Cytoplat)을 사용한 결과 차폐막을 사용하지 않은 경우보다 더 좋은 결과를 보였고 3가지 차폐막은 비슷한 결과를 보였다고 하였다. Luepke 등[34]은 사람의 이개부 병변을 흡수성차폐막과 동종이식골을 복합사용했을 때가 흡수성차폐막만 사용할 때 보다 더 많은 골 획득을 얻었다고 보고하였다.

이 연구에서는 외과적으로 형성한 2급 이개부 결손에 흡수성 차폐막을 사용한 조직유도재생술 시행시 자가치아골이식재의 유무에 따른 치주조직 재생 정도를 조직학적 그리고 조직형태계측학적으로 평가하고자 하였다. Novaes 등[35]에 의하면, 그들의 연구에서 사용된 골결손부(5 mm 높이 x 2 mm 깊이)의 경우 자발적인 골재생을 기대할

dCollection @ chosun

수 없는 크기라고 하였다. 따라서 이번 연구에서는 근단 5 mm, 근원심 4 mm, 협설 3 mm (5 x 4 x 3 mm) 크기로 이개부에 임계 골결손부를 형성하였다.

결손부를 만든 즉시 치근면에 존재하는 모든 백악질을 제거하기 위해 회전기구와 큐렛을 사용하여 충분히 치근활택술을 시행해주었다. 통상적인 치근활택술을 통해 치근에 존재하는 대부분의 백악질을 제거하게 되면, 치주질환에 의해 발생한 골결손부와 유사한 상태가 된다고 보고된 바 있었다.[36,37] 또한 개의 골내결손부에서 신생백악질 형성이 8주내에 완전히 어루어진다는 보고[38]가 있어 8주의 치유기간을 설정하였다.

_8주 후 신생골 형성량이 실험군에서 80.2 ± 11.2%, 대조군에서 50.8 ± 9.1%로 관찰되었다(Tabel 1). 연구 방법이 비슷한 다른 연구들을 살펴보면 2급 이개부 결손의 재생치료에서 Deliberador 등[39]은 자가골과 calcium sulfate barrier를 사용시 3개월 후 신생골이 59.85% 형성되었다고 보고하였고, Macedo 등[40]은 ePTFE membrane만을 사용하여 3개월 후에 신생골 형성량이 평균 70.49%였다고 보고하였다.

다양한 골이식재들이 2급 이개부 결손의 재생에 사용되고 있다.[10] 자가골, 동종골, 이종골, 그리고 합성골이 임상에서 사용되고 있는데 골유도재생술을 위한 이상적인 재료는 자가골이다. 그러나 자가골은 채취량의 한계, 공여부 합병증, 이식 후 흡수 등의 단점이 있다. 동종골과 이종골은 감염전파에 대한 막연한 불안감과 비싼 가격 때문에 선택이 망설여지고, 합성골은 가격이 저렴하면서 질병전염의 위험성은 없지만 골형성과 골유도 능력이 전혀 없어 생활력있는 골조직을 형성하기에는 제한이있기 때문에 선택이 어렵다. 이러한 단점을 극복하고자 실제 임상에서는 자가골과 다른 골이식재료를 혼합하여 사용하는 경우가 많았다. Hassan 등[41]은 자가골과 합성골을 이용하여 골유도재생술을 시행한 결과 자가골이 합성골이식에 비해 현저하게 좋다고 보고하였다

자가치아 골이식재는 자가골과 유사한 골재생 능력이 있으면서 동종골, 이종골, 합성골의 단점을 극복할 수 있는 새로운 이식재이다. 이는 발치된 치아를 파우더 형태로 처리하여 만든 것으로, 수산화인회석이 주성분인 치아회분말과 이식재의 안정성을 증가시키면서 골치유를 촉진시킬 수 있는 연석고를 적정 비율로 혼합한 생체 재료[23,24]이다. 자가치아골이식재의 화학적 구성 성분은 치조골과 매우 유사하다. 치조골에서는 무기질이 65%, 유기질이 35%를 차지하며, 자가치아골이식재에서는 무기질이 55%, 유기질이 45%를 차지한다. 자가치아골이식재의 무기질 성분은 대부분 4가지 형태의 calcium phosphate (hydroxyapatite(HA), tricalcium phosphate(TCP), octacalcium phophate(OCP), amorphous calcium phosphate(ACP))로 구성되어 있으며, 유기질 성분에는 제1형 교원질과 비교원성 단백질이 함유되어 있어 골유도 및 골전도 기능에 의

dCollection @ chosun

해 우수한 치유 효과를 보인다고 보고된 바 있다.[20,23,40]

치아주위 골결손부에 구강외 자가골을 사용하는 경우, 동물실험과 사람실험 모두에서 치근흡수와 골유착을 관찰할 수 있었다.[42-44] 하지만, 구강내에서 채취한 자가골을 사용하였을 때에는 골유착을 일으키지는 않는 것으로 보고되었다.[45] 이번 연구에서는 자가치아골이식재가 구강외 자가골처럼 치근 흡수를 일으키거나 치근주위로 치주인대의 재생 없이 바로 신생골을 형성하여 골유착이 일어나는 현상은 관찰할 수 없었다. 자가치아골이식재는 자가골과 유사한 표면 형태와 낮은 결정 구조를 가진다고 보고된 바 있다.[23] 인간의 치아에서 골형성유도 단백질이 추출되었고 탈회된 상아질은 골유도 능력을 가진다고 보고된바 있다.[14] 자가치아 골이식재는 2008년부터 실용화되어 임상에서 사용되기 시작했으며 무기질과 유기질 성분을 모두 함유하고 있기 때문에 매우 우수한 골유도 및 골전도에 의한 골치유를 보인다고 보고하였다.[22,23]

이 연구의 경우 2급 이개부 결손부에 자가치아골이식재를 흡수성 차폐막과 함께 사용하였을 때 조직형태계측학적 평가에서 통계적으로 유의한 치주조직재생 효과를 확인하지 못했다. White 등[46]은 ePTFE막을 사용하여 이개부 결손부를 치료한 후 재생된 골을 관찰하였을 때, 형광색소를 이용한 형광현미경과 미립자방사선촬영을 통해 골재생 조사시 ePTFE 막을 사용했을 때가 ePTFE막을 사용하지 않았을 때보다 통계적으로 유의할 만한 골재생량의 증가가 관찰되었으나, 광학 현미경으로 관찰시 통계적으로 유의할 만한 차이가 나타나지 않았고 광학현미경만으로는 전반적인 골반응을 파악하기 어렵고 저평가되는 경향이 있음을 보고하였다. 이 연구에서도 광학현미경만으로 신생골을 포함한 신생조직을 관찰하여 조직형태학적 계측을 시행하였고, 대조군과 실험군간에 통계적으로 유의한 차이를 보이지 않았다. 따라서 신생조직의 더 세밀한 분석을 위해서는 형광현미경과 미립자방사선촬영 등 다양한 방법들이 고려되어져야 할 것으로 생각된다.

지금까지 2급 이개부 결손부에 골이식재와 차폐막을 사용한 조직유도재생술 시행시, 다양한 결과들이 보고되어져 왔는데, 흡수성차폐막과 자가치아골이식재를 사용한 이 연구에서는 이식재의 사용유무에 따른 두 군간에 통계적으로 유의할 만한 차이가 없었으며, 자가치아골이식재는 2급 이개부 결손부 치료시 흡수성 차폐막과 함께 이식재로 사용할 수 있는 안정된 재료라고 생각된다. 일반적으로 차폐막 사용과 골이식재를 복합사용시 재생효과가 더 좋은 것으로 보고된 바 향후에 차폐막에 골재생효과를 더욱 향상시키기 위해 성장인자나 천연물질의 사용, 그리고 적절한 시기에 흡수될 수 있는 차폐막의 개발 등이 지속되어야 할 것으로 생각된다.

dCollection @ chosun

Reference

1. Newmann MG, Takei HH, Carranza FA. Carranza's Clinical Periodontology. 10th ed. St. Louis : Saunders Elsevier ; 2006
2. Nyman S, Lindhe J, Karring T, Rylander H. J New attachment following surgical treatment of human periodontal disease. J Clin Periodontol. 1982 ;9:290-296.
3. Gottlow J, Nyman S, Lindhe J, Karring T, Wennström J. New attachment formation in the human periodontium by guided tissue regeneration. Case reports. J Clin Periodontol. 1986;13:604-616.
4. Schallhorn RG, McClain PK. Combined osseous composite grafting, root conditioning, and guided tissue regeneration. Int J Periodontics Restorative Dent 1988;8:8-31.
5. Walters SP, Greenwell H, Hill M, Drisko C, Pickman K, Scheetz JP. Comparison of porous and non-porous teflon membranes plus a xenograft in the treatment of vertical osseous defects: a clinical reentry study. J Periodontol 2003;74:1161-1168.
6. Machtei EE, Schallhorn RG. Successful regeneration of mandibular Class II furation defects: An evidence-based treatment approach. Int J Periodontics Restorative Dent 1995;15:146-167.
7. Murphy KG, Gunsolley JC. Guided tissue regeneration for the treatment of periodontal intrabony and furcation defects. A systematic review. Ann Periodontol 2003;8:266-302.
8. Pihlstrom BL, McHugh RB, Oliphant TH, Ortiz-Campos C. Comparison of surgical and nonsurgical treatment of periodontal disease. A review of current studies and additional results after 61/2 years. J Clin Periodontol 1983 ;10:524-541.
9. Tonetti MS, Pini-Prato G, Cortellini P. Periodontal regeneration of human intrabony defects. IV. Determinants of healing response. J Periodontol 1993 ;64:934-940.

dCollection @ chosun

10. Nasr HF, Aichelmann-Reidy ME, Yukna RA. Bone and bone substitutes. Periodontol 2000 1999;19:74-86.
11. Karring T, Lindhe J, Cortellini P. Regenerative periodontal therapy. In: Clinical Periodontology and Implant Dentistry. Copenhagen: Munksgaard, 1998:597-638.
12. Schallhorn RG. Long term evaluation of osseous grafts in periodontal therapy. Int Dent J 1980;30:101-116.
13. Yeomans JD, Urist MR. Bone induction by decalcified dentine implanted into oral, osseous and muscle tissues. Arch Oral Biol 1967;12:999-1008.
14. Bessho K, Tnaka N, Maysumoto J, Tagawa T, Murata M. Human dentin-matrix-derived bone morphogenetic protein. J Dent Res 1991;70:171-175.
15. Kim YK, Yeo HH, Ryu CH, Lee HB, Beon UR, Cho JO. An experimental study on the tissue reaction of toothash implanted in mandible body of the mature dog. KAMJE 1993;15:129-136.
16. Kim YK, Yeo HH, Yang IS, Seo JH, Cho JO. Implantation of toothash combined with plaster of Paris: experimental study. KAMJE 1994;16:122-129.
17. Kim YK. The experimental study of the implantation of toothash and plaster of Paris and guided tissue regeneration using Lyodura. KAMJE 1996;22:297-306.
18. Kim YK, Yeo HH. Transmitted electronic microscopic study about the tissue reaction after the implantation of toothash. KAMJE 1997;23:283-289.
19. Kim SG, Yeo HH, Kim YK. Grafting of large defects of the jaws with a particulate dentin-plaster of Paris combination. Oral Surg Oral Med Oral Pathol Oral Radiol Endod 1999;88:22-25.
20. Kim YK, Kim SG, Lee JG, Lee MH, Cho JO. An Experimental Study on the Healing Process after the Implantation of Various Bone Substitutes in the Rats. KAMJE 2001;27:15-24.
21. Kim YK, Kim SG, Lee JH. Cytotoxicity and hypersensitivity test of toothash. KAMJE 2001;23:391-395.
22. Kim YK, Kim SG, Byeon JH, et al. Development of a novel bone grafting material using autogenous teeth. Oral Surg Oral Med Oral Pathol Oral Radiol Endod 2010;109:496-503.

dCollection @ chosun

23. Kim YK, Kim SG, Yun PY, et al. Autogenous teeth used for bone grafting: a comparison with traditional grafting materials. Oral Surg Oral Med Oral Pathol Oral Radiology 2010;117:39-45.
24. Luepke PG, Mellonig JT, Brunsvold MA. A clinical evaluation of a bioresorbable barrier with and without decalcified freeze-dried bone allograft in the treatment of molar furcations. J Clin Periodontol 1997;24:440-446.
25. Wallace SC, Gellin RG, Miller MC, Mishkin DJ. Guided tissue regeneration with and without decalcified freeze-dried bone in mandibular Class II furcation invasions. J Periodontol 1994;65:244-254.
26. Calongne KB, Aichelmann-Reidy ME, Yukna RA, Mayer ET. Clinical comparison of microporous biocompatible composite of PMMA, PHEMA and calcium hydroxide grafts and expanded polytetrafluoroethylene barrier membranes in human mandibular molar Class II furcations. A case series. J Periodontol 2001;72:1451-1459.
27. Caffesse RG, Nasjleti CE, Plotzke AE, Anderson GB, Morrison EC. Guided tissue regeneration and bone grafts in the treatment of furcation defects. J Periodontol 1993;64:1145-1153.
28. Lekovic V, Kenney EB. Guided tissue regeneration using calcium phosphate implants together with 4 different membranes. A study on furcations in dogs. J Periodontol 1993;64:1154-1156.
29. Melcher AH. On the repair potential of periodontal tissues. J Periodontol 1976;47:256-260.
30. Bosshardt DD, Sculean A. Does periodontal tissue regeneration really work? Periodontol 2000. 2009;51:208-219.
31. Murphy KG, Gunsolley JC. Guided tissue regeneration for the treatment of periodontal intrabony and furcation defects. Ann Periodontol 2003;8:266-302.
32. Anderegg CR, Martin SJ, Gray JL, Mellonig JT, Gher ME. Clinical evaluation of the use of decalcified freeze-dried bone allograft with guided tissue regeneration in the treatment of molar furcation invasions. J Periodontol 1991 ;62:264-268.

dCollection @ chosun

33. Behfarnia P, Khorasani MM, Birang R, et al : Histological and histomorphometric ananlysis of animal experimental dehiscence defect treated with three bio absorbable GTR collagen membrane. Dent Res J 2012;9:574-581.
34. Luepke PG1, Mellonig JT, Brunsvold MA A clinical evaluation of a bioresorbable barrier with and without decalcified freeze-dried bone allograft in the treatment of molar furcations. J Clin Periodontol 1997 ;24:440-446.
35. Novaes AB Jr, Tamani JP, Oliveira PT, Palioto DB, Almeida AL. Root trunk concavities as a risk factor for regenerative procedures of Class II furcation lesions in dogs. J Periodontol 2001;72:612-619.
36. Jones WA, O'Leary TJ. The effectiveness of in vivo root planing in removing bacterial endotoxin from the roots of periodontally involved teeth. J Periodontol 1978;49:337-342.
37. Wikesjo UM, Selvig KA, Zimmerman G, Nilveus R. Periodontal repair in dogs: healing in experimentally created chronic periodontal defects. J Periodontol 1991;62:258-263.
38. Choi SH, Kim CK, Cho KS, et al. Effect of recombinant human bone morphogenetic protein-2/absorbable collagen sponge (rhBMP-2/ACS) on healing in 3-wall intrabony defects in dogs. J Periodontol 2002;73:63-72.
39. Deliberador TM, Nagata MJ, Furlaneto FA, et al. Autogenous bone graft with or without a calcium sulfate barrier in the treatment of Class II furcation defects: a histologic and histometric study in dogs. J Periodontol 2006;77:780-789.
40. Macedo GO, Souza SL, Novaes AB, Jr., Grisi MF, Taba M, Jr., Palioto DB. Effect of early membrane removal on regeneration of Class II furcation defects in dogs. J Periodontol 2006;77:46-53.
41. Hassan KS, Kassim A, Ogaly AU. A comparative evaluation of immediate dental implant with autogenous versus synthetic guided bone regeneration. Oral Surg Oral Med oral Pathol Oral Radiol Endod 2008;106:8-15.

dCollection @ chosun

42. Schallhorn RG, Hiatt WH. Human allografts of iliac cancellous bone and marrow in periodontal osseous defects. II. Clinical observations. J Periodontol 1972;43:67-81.
43. Dragoo MR, Sullivan HC. A clinical and histological evaluation of autogenous iliac bone grafts in humans. II. External root resorption. J Periodontol 1973;44:614-625.
44. Levin MP, Getter L, Cutright DE. A comparison of iliac marrow and biodegradable ceramic in periodontal defects. J Biomed Mater Res 1975;9:183-195.
45. Kim CS, Choi SH, Cho KS, Chai JK, Wikesjo UM, Kim CK. Periodontal healing in one-wall intra-bony defects in dogs following implantation of autogenous bone or a coral-derived biomaterial. J Clin Periodontol 2005;32:583-589.
46. White C Jr, Hancock EB, Garetto LP, Kafrawy AA. A histomorphometric study on the healing of Class III furcations utilizing bone labelling in beagle dogs. J Periodontol 1994;65:84-92.

dCollection @ chosun

양진영의 박사학위논문을 인준함

위원장 전남대학교 교 수 김 영준 (인)

위 원 경북대학교 교 수 시 홍인 (인)

위 원 조선대학교 교 수 김수관 (인)

위 원 조선대학교 교 수 김 도경 (인)

위 원 조선대학교 교 수 김 병욱 (인)

2014년 6월

조선대학교 대학원

Collection @ chosun